This is a digital copy of a book that was preserved for generations on library shelves before it was carefully scanned by Google as part of a project to make the world's books discoverable online.

It has survived long enough for the copyright to expire and the book to enter the public domain. A public domain book is one that was never subject to copyright or whose legal copyright term has expired. Whether a book is in the public domain may vary country to country. Public domain books are our gateways to the past, representing a wealth of history, culture and knowledge that's often difficult to discover.

Marks, notations and other marginalia present in the original volume will appear in this file - a reminder of this book's long journey from the publisher to a library and finally to you.

Usage guidelines

Google is proud to partner with libraries to digitize public domain materials and make them widely accessible. Public domain books belong to the public and we are merely their custodians. Nevertheless, this work is expensive, so in order to keep providing this resource, we have taken steps to prevent abuse by commercial parties, including placing technical restrictions on automated querying.

We also ask that you:

+ *Make non-commercial use of the files* We designed Google Book Search for use by individuals, and we request that you use these files for personal, non-commercial purposes.

+ *Refrain from automated querying* Do not send automated queries of any sort to Google's system: If you are conducting research on machine translation, optical character recognition or other areas where access to a large amount of text is helpful, please contact us. We encourage the use of public domain materials for these purposes and may be able to help.

+ *Maintain attribution* The Google "watermark" you see on each file is essential for informing people about this project and helping them find additional materials through Google Book Search. Please do not remove it.

+ *Keep it legal* Whatever your use, remember that you are responsible for ensuring that what you are doing is legal. Do not assume that just because we believe a book is in the public domain for users in the United States, that the work is also in the public domain for users in other countries. Whether a book is still in copyright varies from country to country, and we can't offer guidance on whether any specific use of any specific book is allowed. Please do not assume that a book's appearance in Google Book Search means it can be used in any manner anywhere in the world. Copyright infringement liability can be quite severe.

About Google Book Search

Google's mission is to organize the world's information and to make it universally accessible and useful. Google Book Search helps readers discover the world's books while helping authors and publishers reach new audiences. You can search through the full text of this book on the web at `http://books.google.com/`

LANE
MEDICAL

LIBRARY
Gift
Dr.Jellinek's Library

ANATOMISCHER ATLAS

FÜR STUDIRENDE UND ÄRZTE

UNTER MITWIRKUNG VON

PROFESSOR DR. ALOIS DALLA ROSA

HERAUSGEGEBEN VON

DR. CARL TOLDT

K. K. HOFRATH, O. Ö. PROFESSOR DER ANATOMIE AN DER UNIVERSITÄT WIEN

ZWEITE VERBESSERTE AUFLAGE

ZWEITE LIEFERUNG

C. DIE BÄNDERLEHRE

(FIGUR 378—486 UND REGISTER)

BEARBEITET VON

PROFESSOR DR. ALOIS DALLA ROSA

URBAN & SCHWARZENBERG

BERLIN NW., DOROTHEENSTRASSE 38/39

WIEN I., MAXIMILIANSTRASSE 4

1900.

Alle Rechte vorbehalten.

LANE LIBRARY

E25
T649
C
1900

SYNDESMOLOGIA.

DIE BÄNDERLEHRE.

[illegible]39

ALLGEMEINE VERHÄLTNISSE DER KNOCHENVERBINDUNGEN.

Fig. 378. Sutura serrata, Zackennaht.

Fig. 379. Sutura squamosa, Schuppennaht.

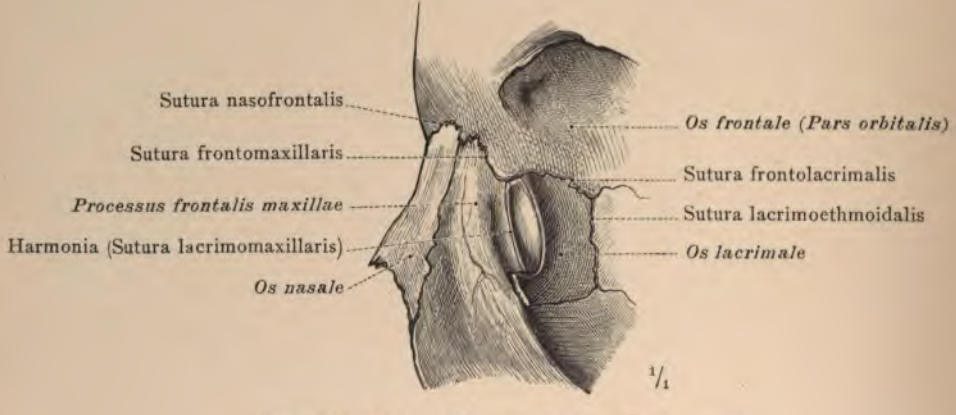

Fig. 380. Harmonia, einfache Anlagerung.

Synarthrosis, continuirliche Verbindung.

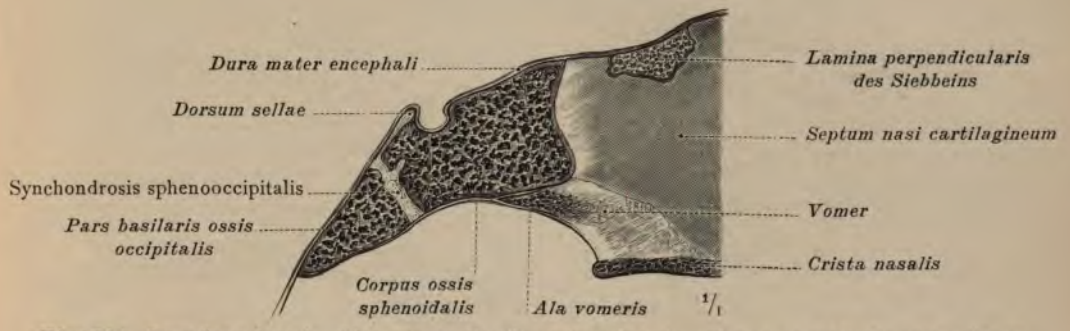

Fig. 381. Synchondrosis, Knorpelhaft. (Synchondrosis sphenooccipitalis von einem 2 Jahre alten Mädchen; Mediandurchschnitt.)

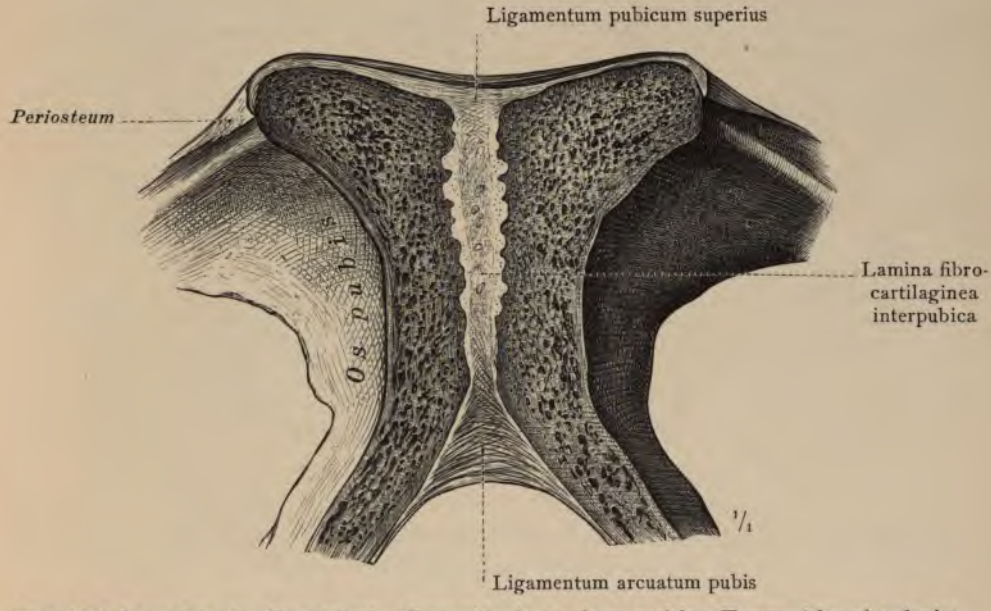

Fig. 382. Symphysis, Faserhaft. (Symphysis ossium pubis; Frontaldurchschnitt, hintere Hälfte.)

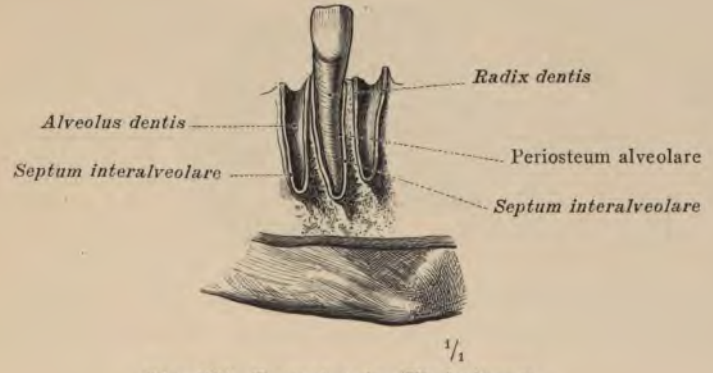

Fig. 383. Gomphosis, Einkeilung.

Synarthrosis, continuirliche Verbindung.

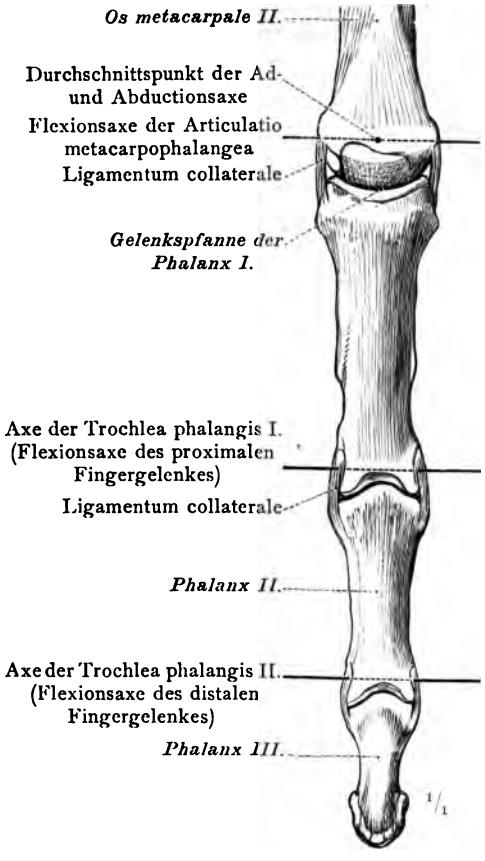

Fig. 384. Streckstellung. Dorsale Ansicht.

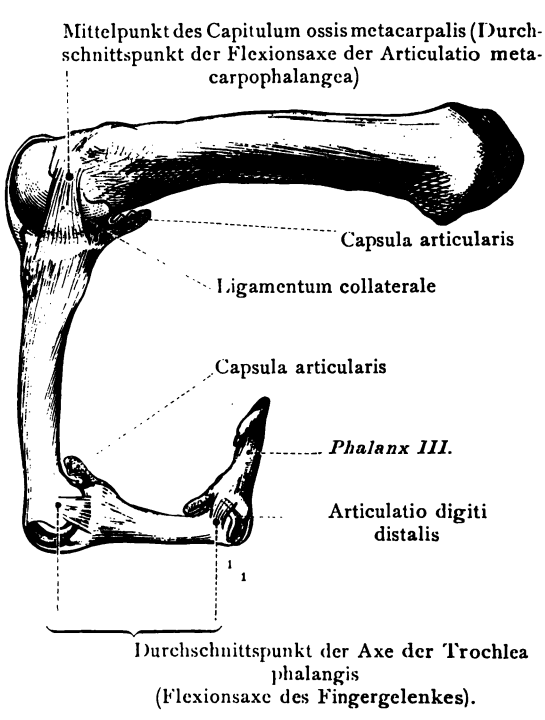

Fig. 385. Beugestellung. Seitenansicht.

Beschränkte Arthrodie (Articulatio metacarpophalangea). — Ginglymus Winkelgelenk (Articulationes interphalangeae indicis).

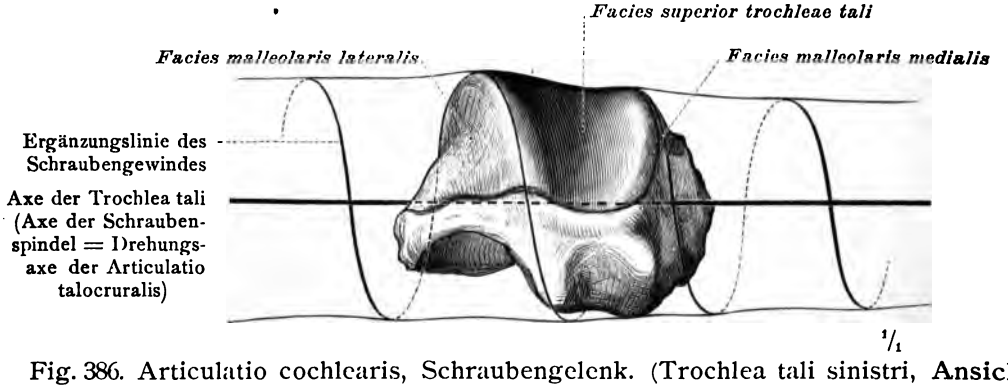

Fig. 386. Articulatio cochlearis, Schraubengelenk. (Trochlea tali sinistri, Ansicht von hinten: schraubenförmige Gelenkrolle der Articulatio talocruralis.)

Diarthrosis, Gelenk (Discontinuirliche Verbindung).
Articulatio simplex, einfaches Gelenk.

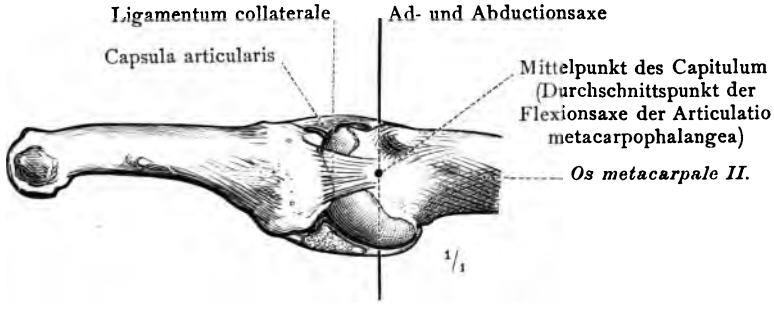

Fig. 387. Beschränkte Arthrodie. (Articulatio metacarpophalangea indicis; Seitenansicht.)

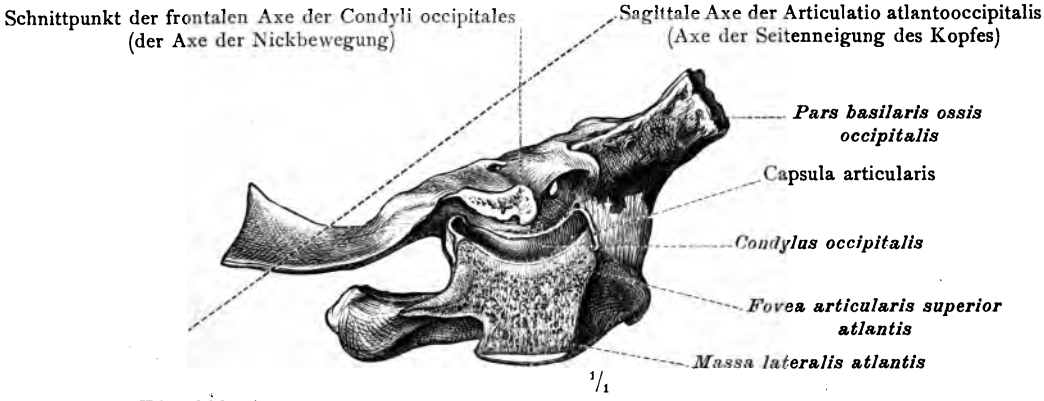

Fig. 388. Articulatio ellipsoidea, Ellipsoidgelenk (Eigelenk).
(Articulatio atlantooccipitalis dextra; Ansicht von der lateralen Seite. Die laterale Hälfte der Massa lateralis atlantis wurde durch einen in der Ganglinie des Gelenkes geführten sagittalen Schnitt abgetragen.)

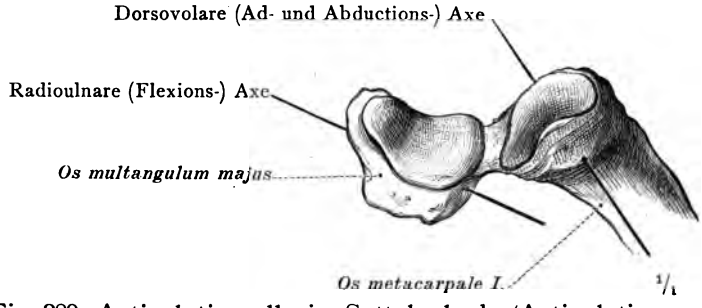

Fig. 389. Articulatio sellaris, Sattelgelenk. (Articulatio carpometacarpea pollicis.)

Diarthrosis, Gelenk (Discontinuirliche Verbindung).
Articulatio simplex, einfaches Gelenk.

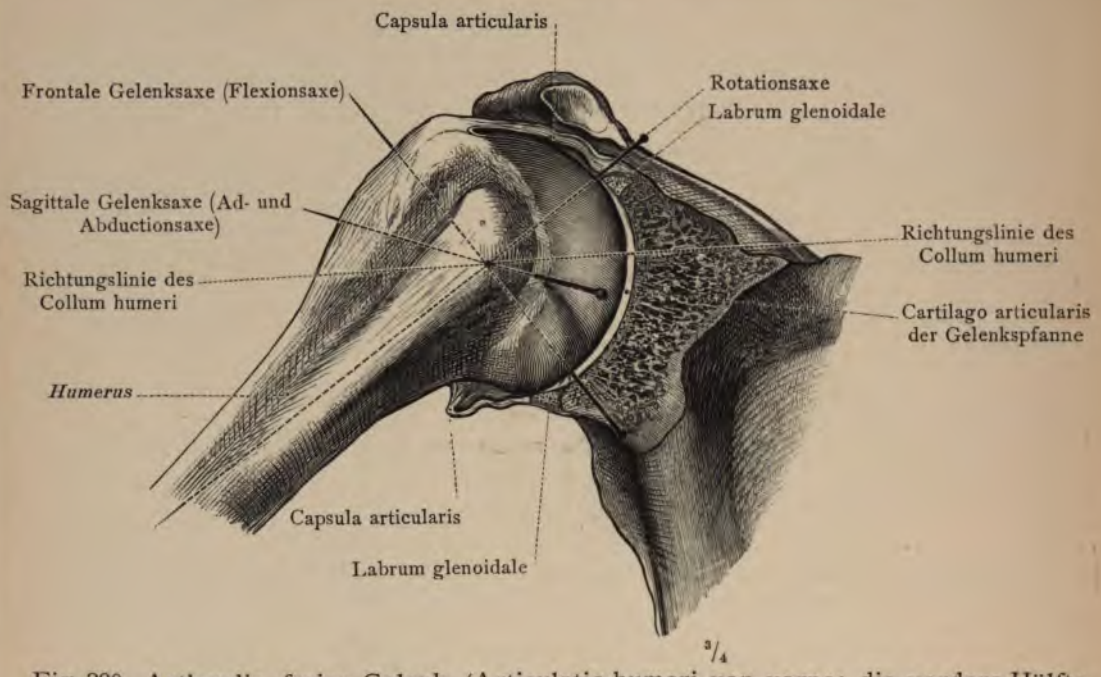

Fig. 390. Arthrodia, freies Gelenk. (Articulatio humeri von vorne; die vordere Hälfte der Pfanne und der Gelenkskapsel wurden abgetragen.)

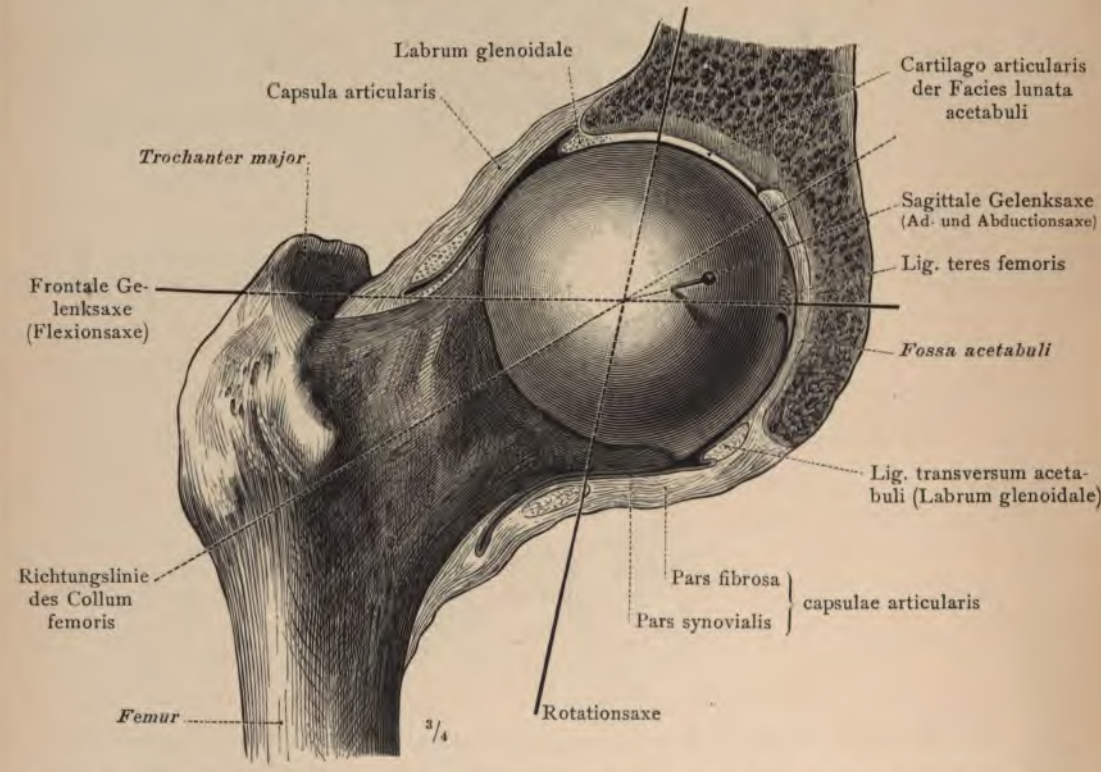

Fig. 391. Enarthrosis, Nussgelenk. (Articulatio coxae von vorne; die vordere Hälfte der Pfanne und der Gelenkskapsel wurde abgetragen.)

Diarthrosis, Gelenk (Discontinuirliche Verbindung).
Articulatio simplex, einfaches Gelenk: Articulatio sphaeroidea, Kugelgelenk.

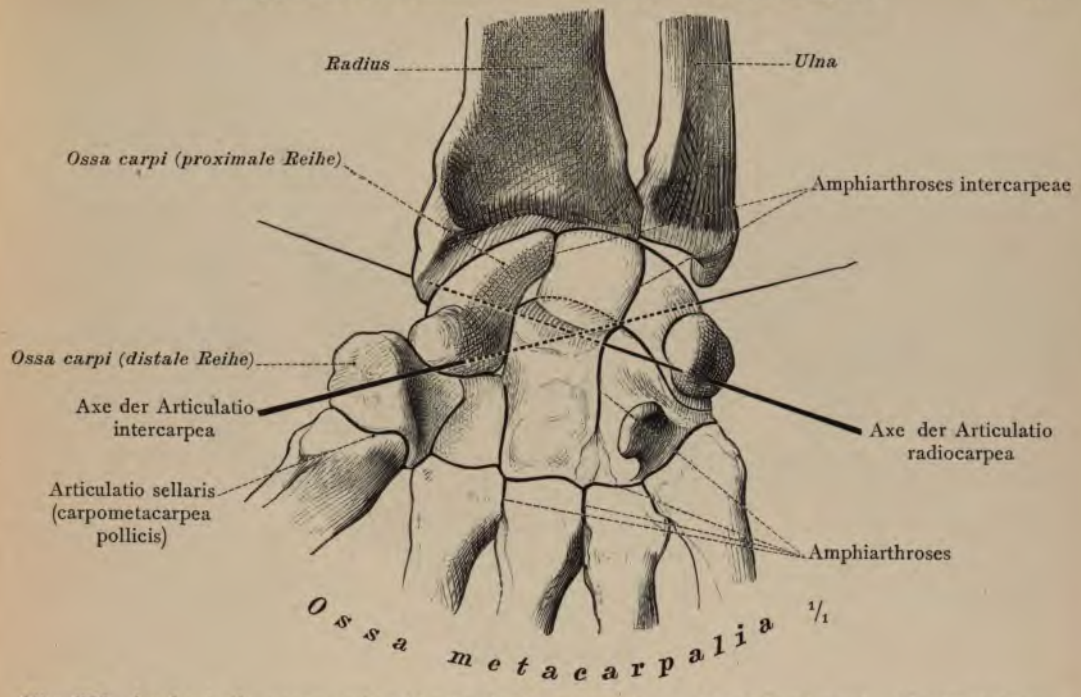

Fig. 392. Articulatio composita (Articulatio manus). — Amphiarthrosis (Articulationes intercarpeae, carpometacarpeae und intermetacarpeae).

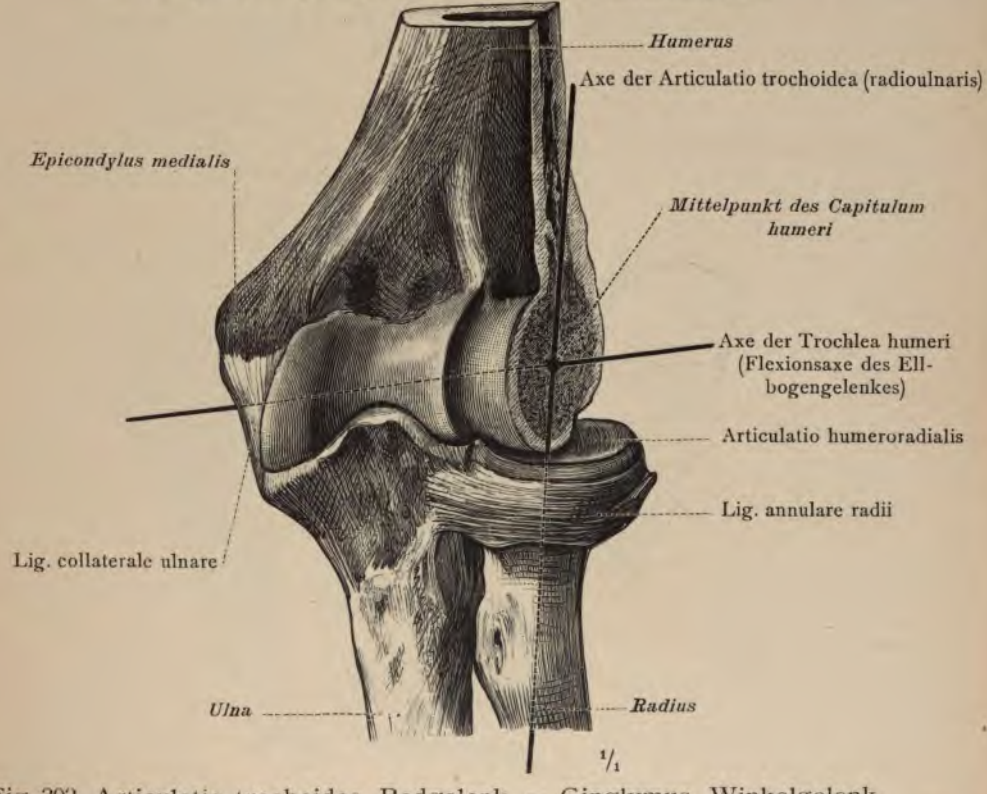

Fig. 393. Articulatio trochoidea, Radgelenk. — Ginglymus, Winkelgelenk. (Articulatio cubiti, volare Seite; die radiale Hälfte des Capitulum humeri wurde mittelst eines durch dessen Krümmungsmittelpunkt geführten sagittalen Schnittes abgetragen.)

Diarthrosis, Gelenk (Discontinuirliche Verbindung).

Amphiarthrosis, straffes Gelenk. Articulatio composita, zusammengesetztes Gelenk.

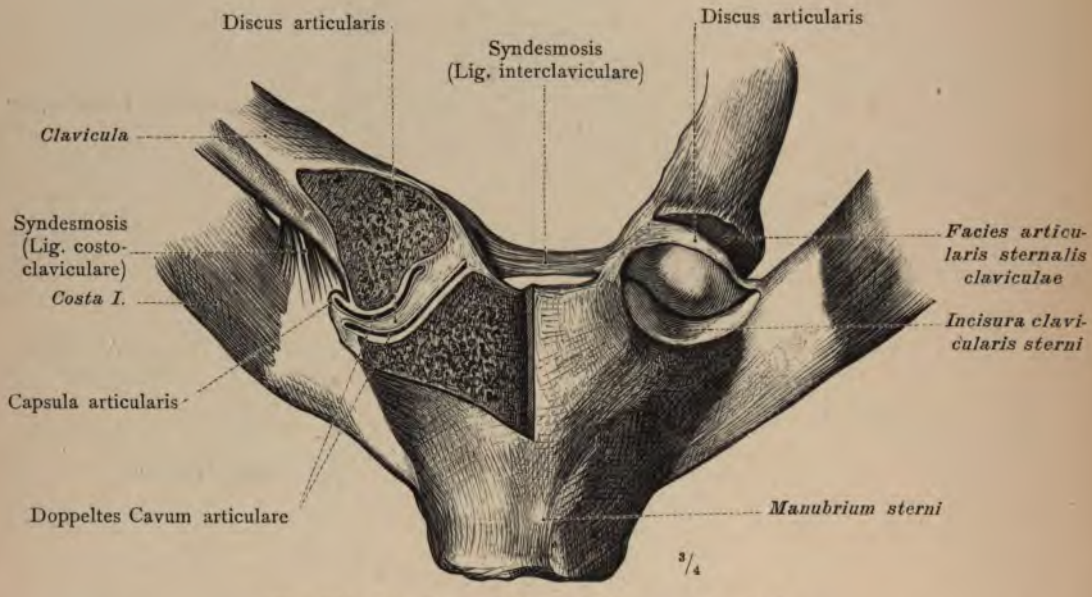

Fig. 394. Syndesmosis. — Discus articularis.
(Articulatio sternoclavicularis; Ansicht von vorne. Das rechte Gelenk wurde frontal durchgeschnitten, am linken wurde die Gelenkskapsel abgetragen und das Schlüsselbein rückwärts abgezogen.)

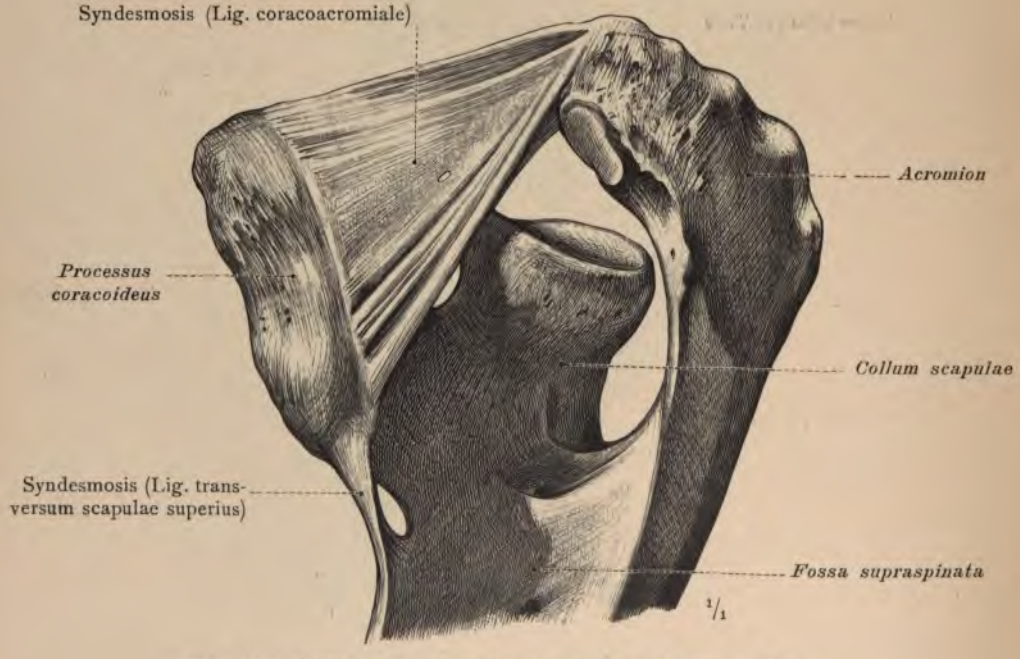

Fig. 395. Syndesmoses scapulae; Ansicht von oben.

Syndesmosis, Bandhaft. Discus articularis, Zwischengelenkscheibe.

JUNCTURAE OSSIUM TRUNCI.

DIE VERBINDUNGEN DER KNOCHEN DES RUMPFES.

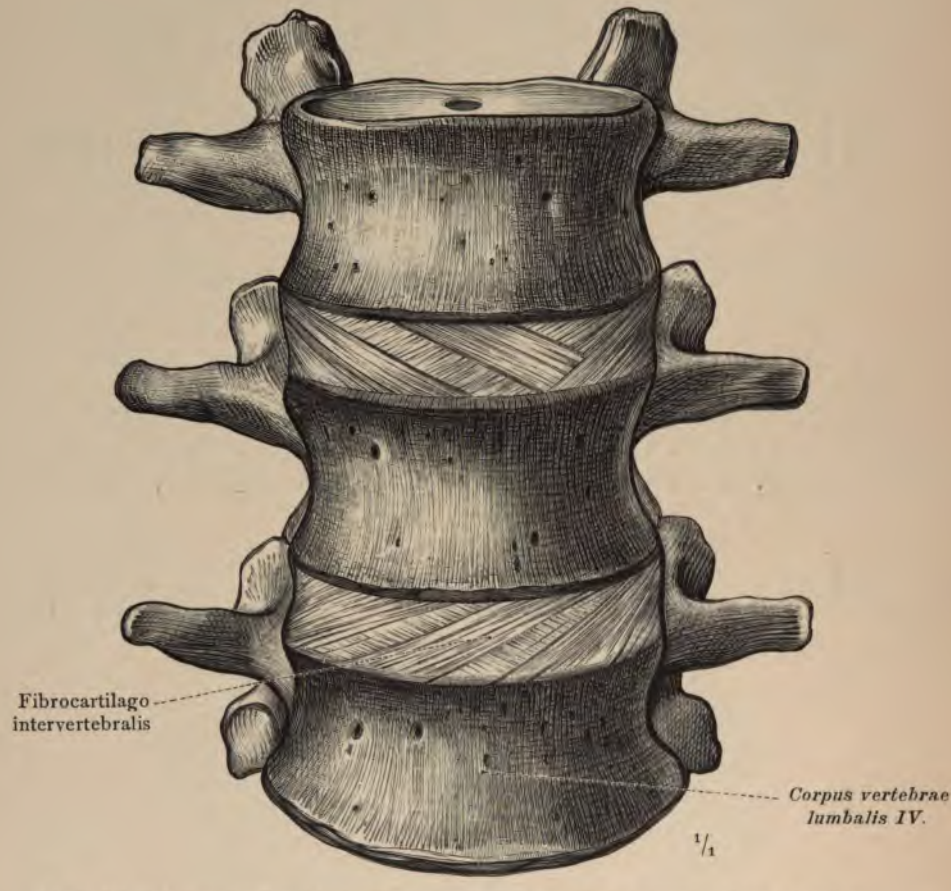

Fig. 396. Fibrocartilagines intervertebrales, Zwischenwirbelscheiben. (Zweiter bis vierter Lendenwirbel; Ansicht von vorne.)

Ligamenta columnae vertebralis, Bänder der Wirbelsäule.

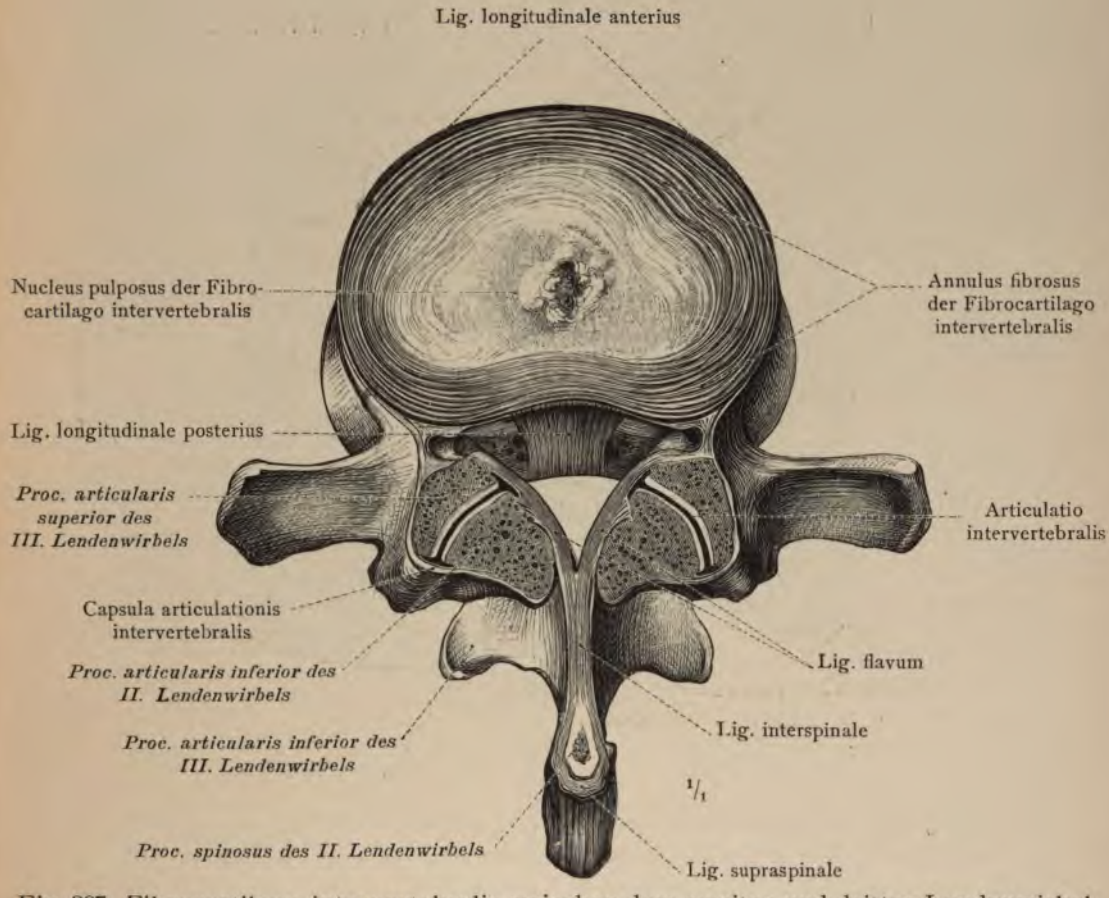

Fig. 397. Fibrocartilago intervertebralis zwischen dem zweiten und dritten Lendenwirbel. (Untere Hälfte eines horizontalen Durchschnittes.)

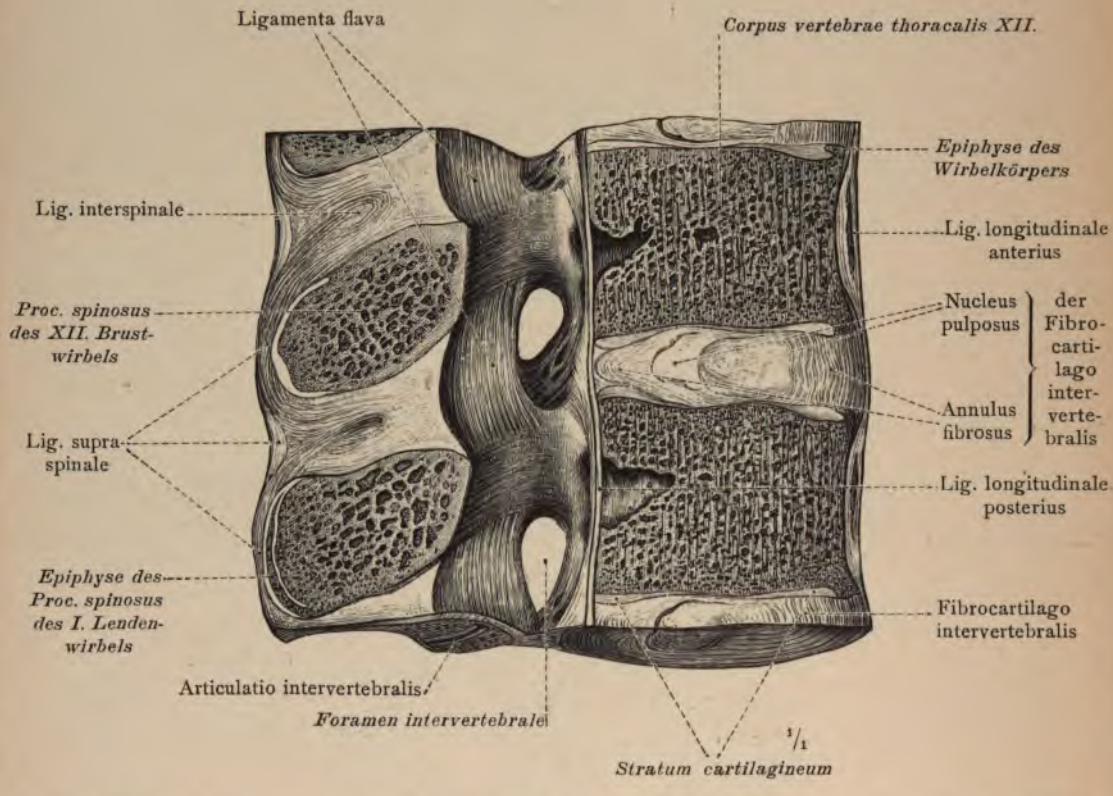

Fig. 398. Fibrocartilagines intervertebrales, Zwischenwirbelscheiben. Ligamenta flava, Gelbe Bänder. Ligamenta interspinalia, Zwischendornbänder. Ligamentum supraspinale, Gemeinschaftliches Dornband.
(Mediandurchschnitt durch den zwölften Brust- und ersten Lendenwirbel, linke Hälfte.)

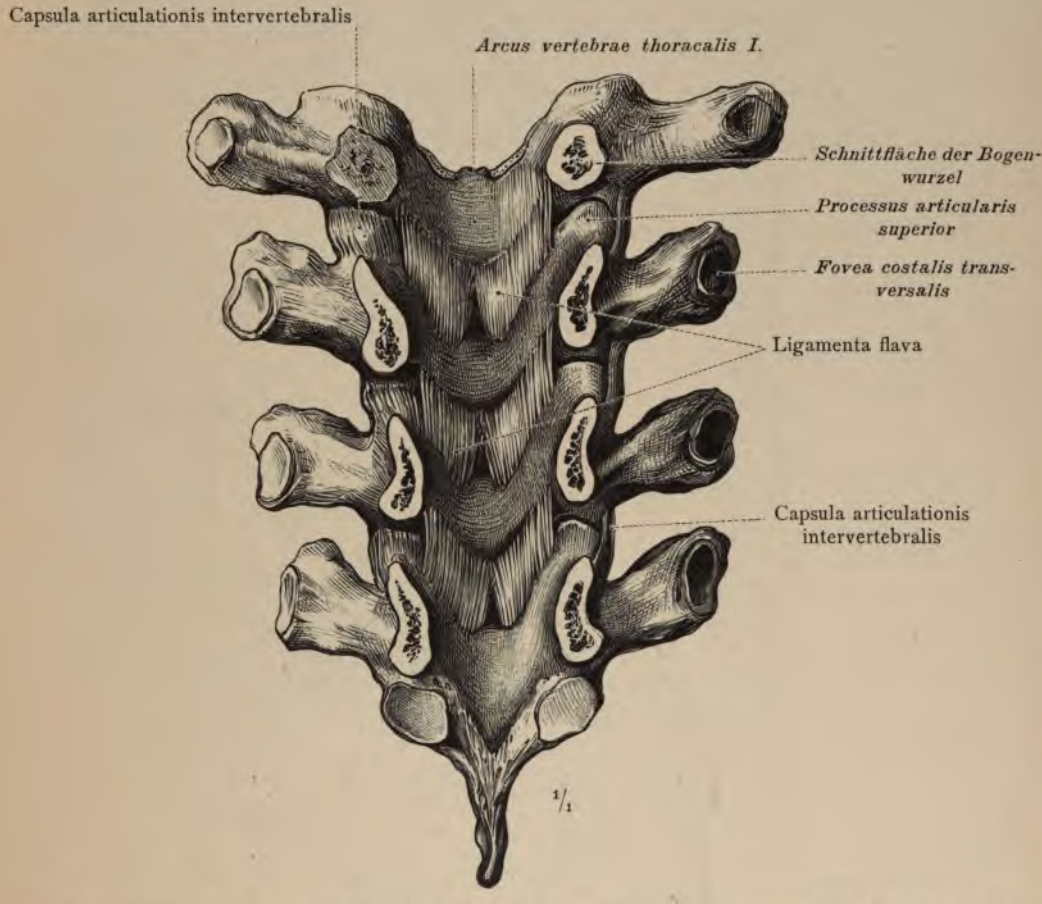

Fig. 399. Ligamenta flava, gelbe Bänder. Articulationes intervertebrales, Wirbelgelenke. Von den letzteren sind die rechten geschlossen, die linken eröffnet.
(Die Bögen des I.—IV. Brustwirbels, durch einen in frontaler Richtung geführten Sägeschnitt von den Wirbelkörpern abgetrennt; Ansicht von vorne.)

Ligamenta columnae vertebralis, Bänder der Wirbelsäule.

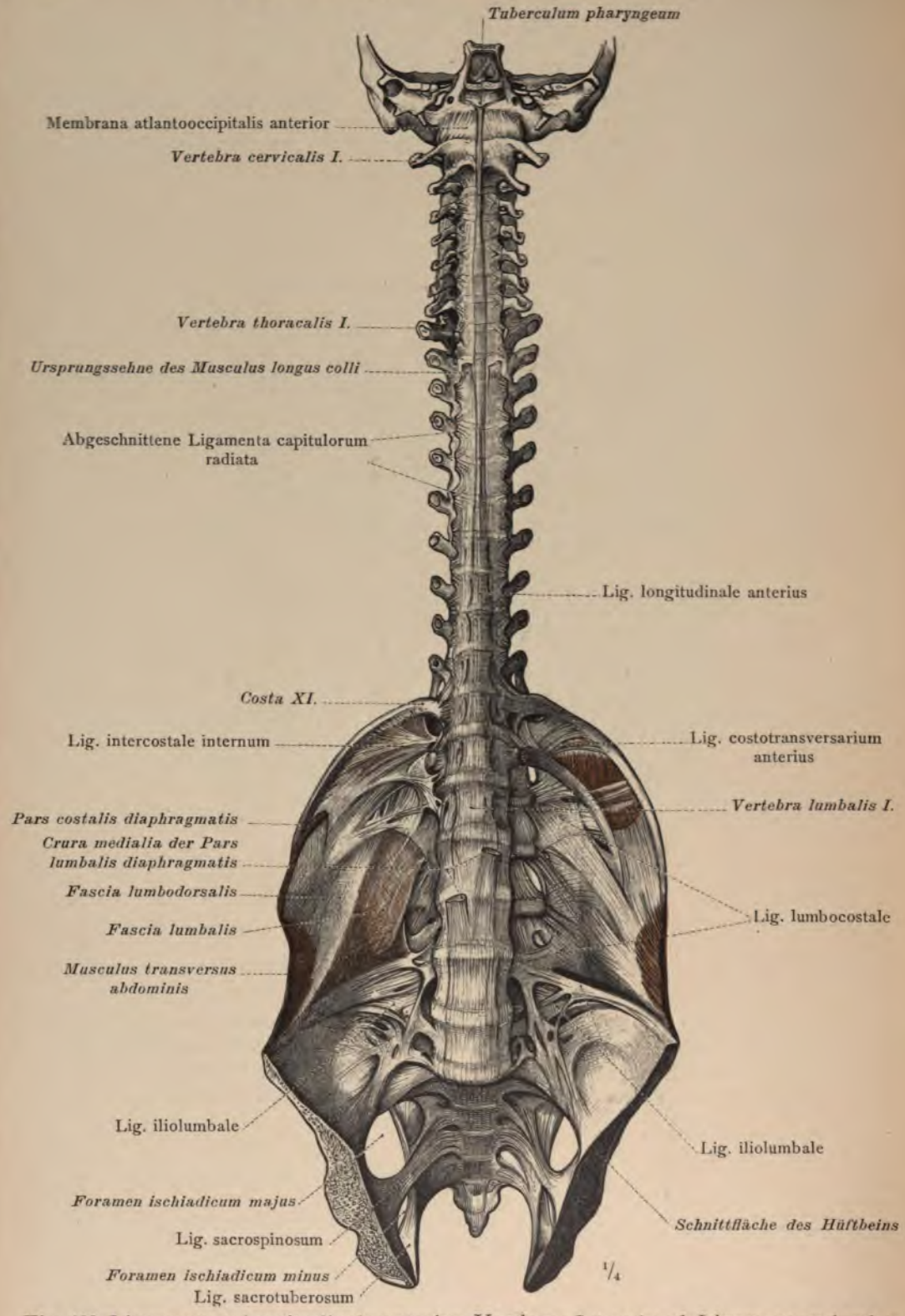

Fig. 400. Ligamentum longitudinale anterius, Vorderes Längsband. Ligamentum lumbocostale, Rippenlendenband. (Wirbelsäule von der ventralen Seite: die vordere Hälfte der Schädelbasis und des Beckens wurde abgetragen.)

Ligamenta columnae vertebralis, Bänder der Wirbelsäule.

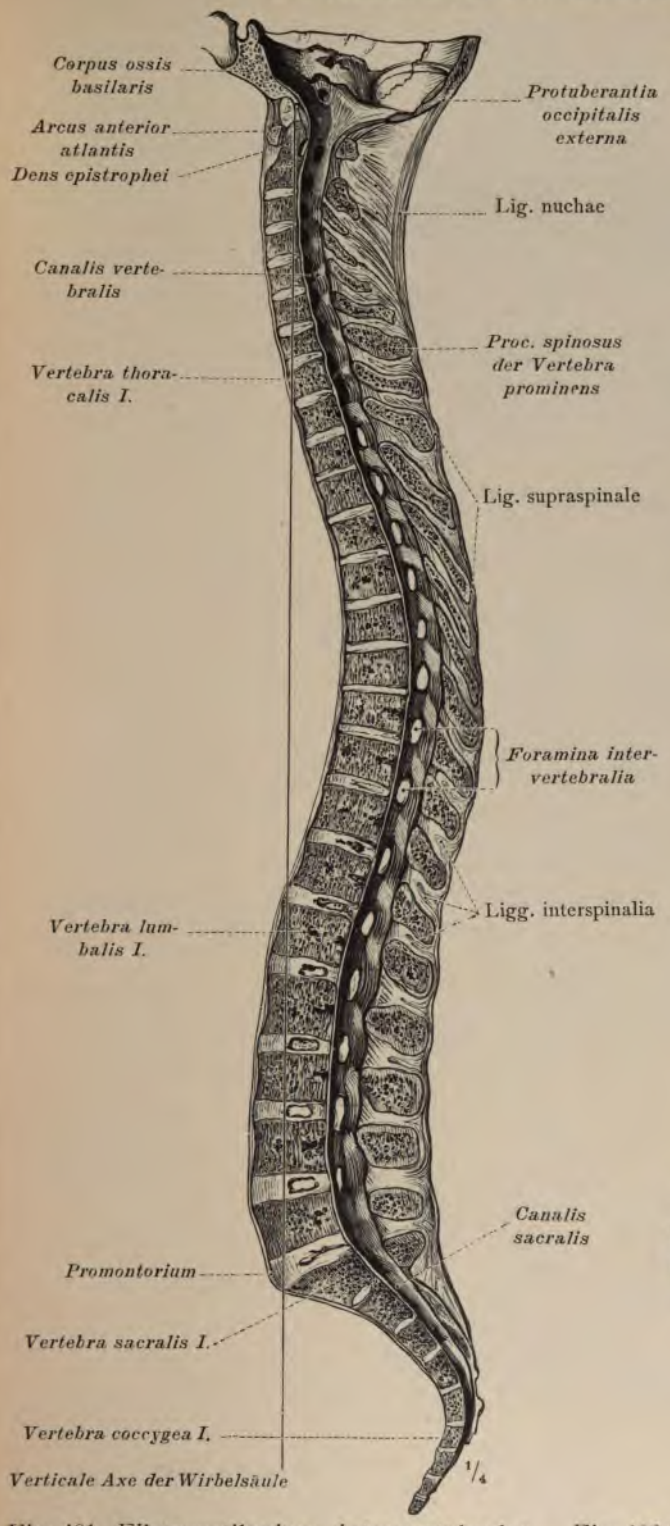

Fig. 401. Fibrocartilagines intervertebrales, Ligamenta interspinalia, Lig. supraspinale, Lig. nuchae. Canalis vertebralis, Wirbelkanal; Foramina intervertebralia, Zwischenwirbellöcher. Verticale Axe der Wirbelsäule. (Mediandurchschnitt durch die Wirbelsäule.)

Fig. 402. Ligamentum longitudinale posterius und dessen Zusammenhang mit der Membrana tectoria und dem Ligamentum sacrococcygeum posterius profundum. (Die Wirbelsäule mit eröffnetem Wirbelkanal; Ansicht von hinten.)

Ligamenta columnae vertebralis, Bänder der Wirbelsäule.

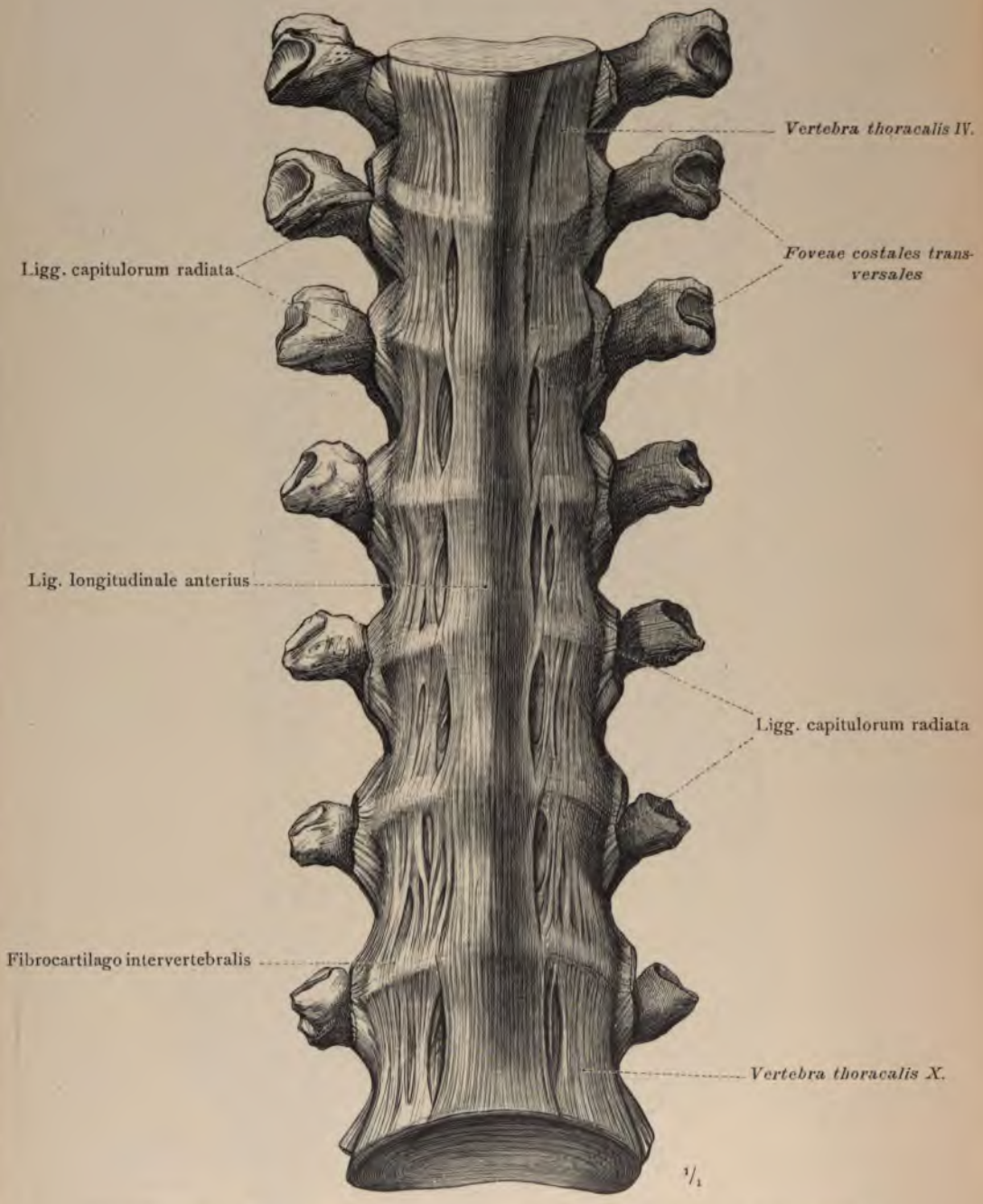

Fig. 403. Ligamentum longitudinale anterius, vorderes Längsband.
(IV.—X. Brustwirbel; Ansicht von vorne.)

Ligamenta columnae vertebralis, Bänder der Wirbelsäule.

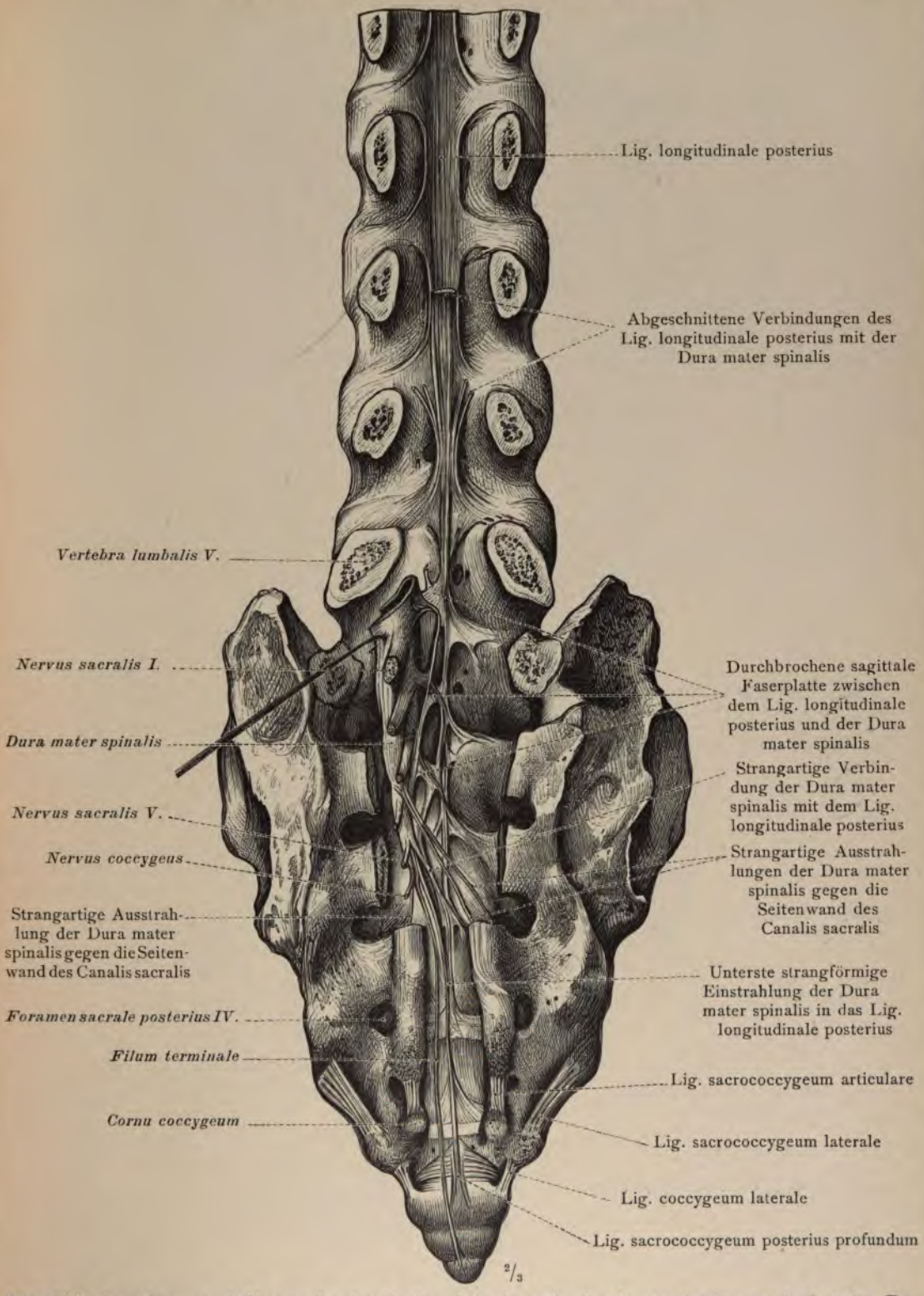

Fig. 404. Lenden- und Kreuzabschnitt des Lig. longitudinale posterius und dessen Beziehungen zu der Dura mater spinalis und dem Lig. sacrococcygeum posterius profundum. (Das Kreuzbein und die Lendenwirbelsäule mit eröffnetem Wirbelkanal von der hinteren Seite.) Der sacrale Antheil der Dura mater und das Filum terminale wurden nach links abgezogen.

Ligamenta columnae vertebralis, Bänder der Wirbelsäule.

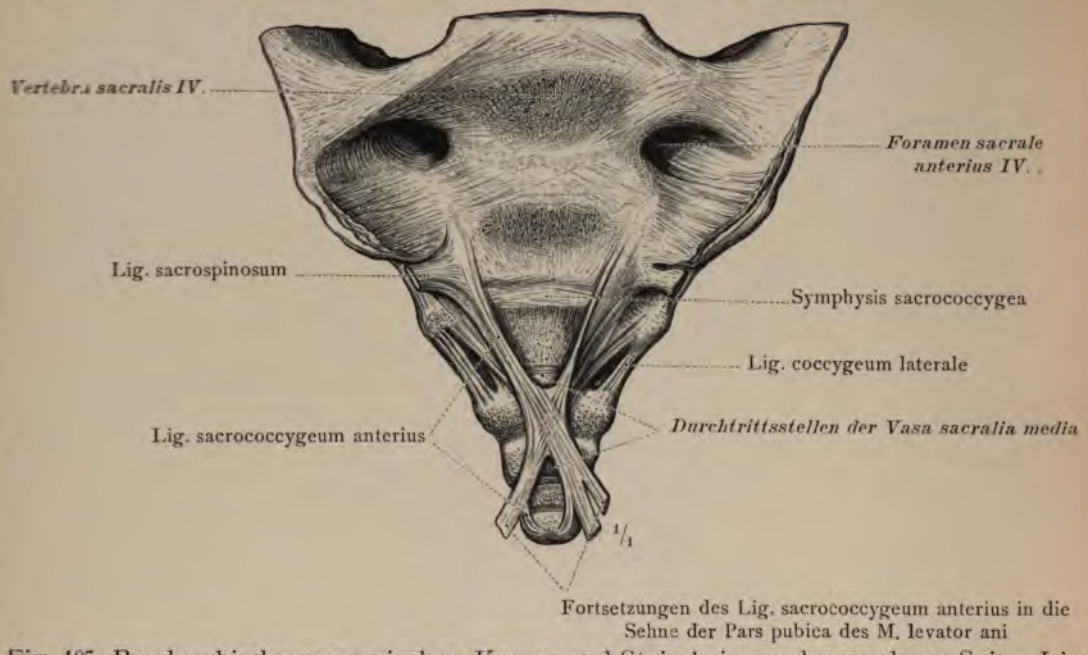

Fig. 405. Bandverbindungen zwischen Kreuz- und Steissbein an der vorderen Seite: Ligamentum sacrococcygeum anterius, vorderes Kreuz-Steissbeinband. Ligamentum coccygeum laterale, seitliches Steissbeinband.

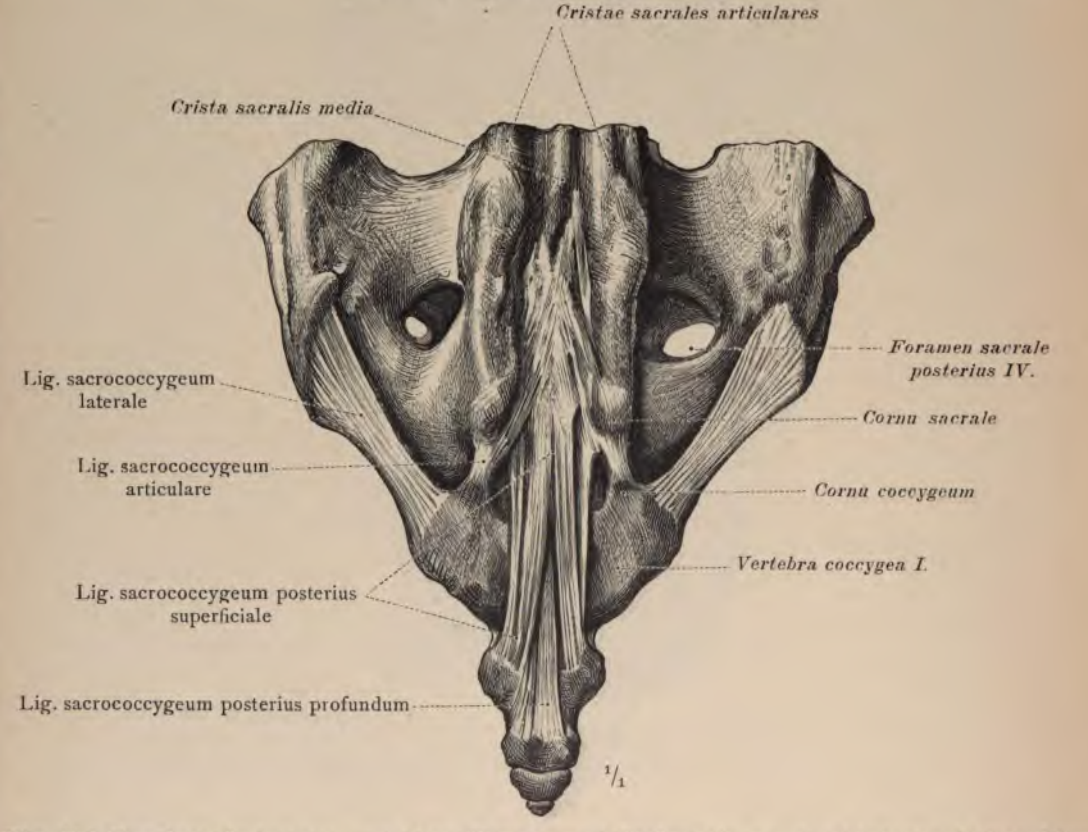

Fig. 406. Bandverbindungen zwischen Kreuz- und Steissbein an der hinteren Seite: Ligg. sacrococcygea posteriora, superficiale und profundum, oberflächliches und tiefes hinteres Kreuz-Steissbeinband; Ligg. sacrococcygea articularia und lateralia.

Das Steissbein mit den zwei letzten Kreuzwirbeln.

Ligamenta columnae vertebralis, Bänder der Wirbelsäule.

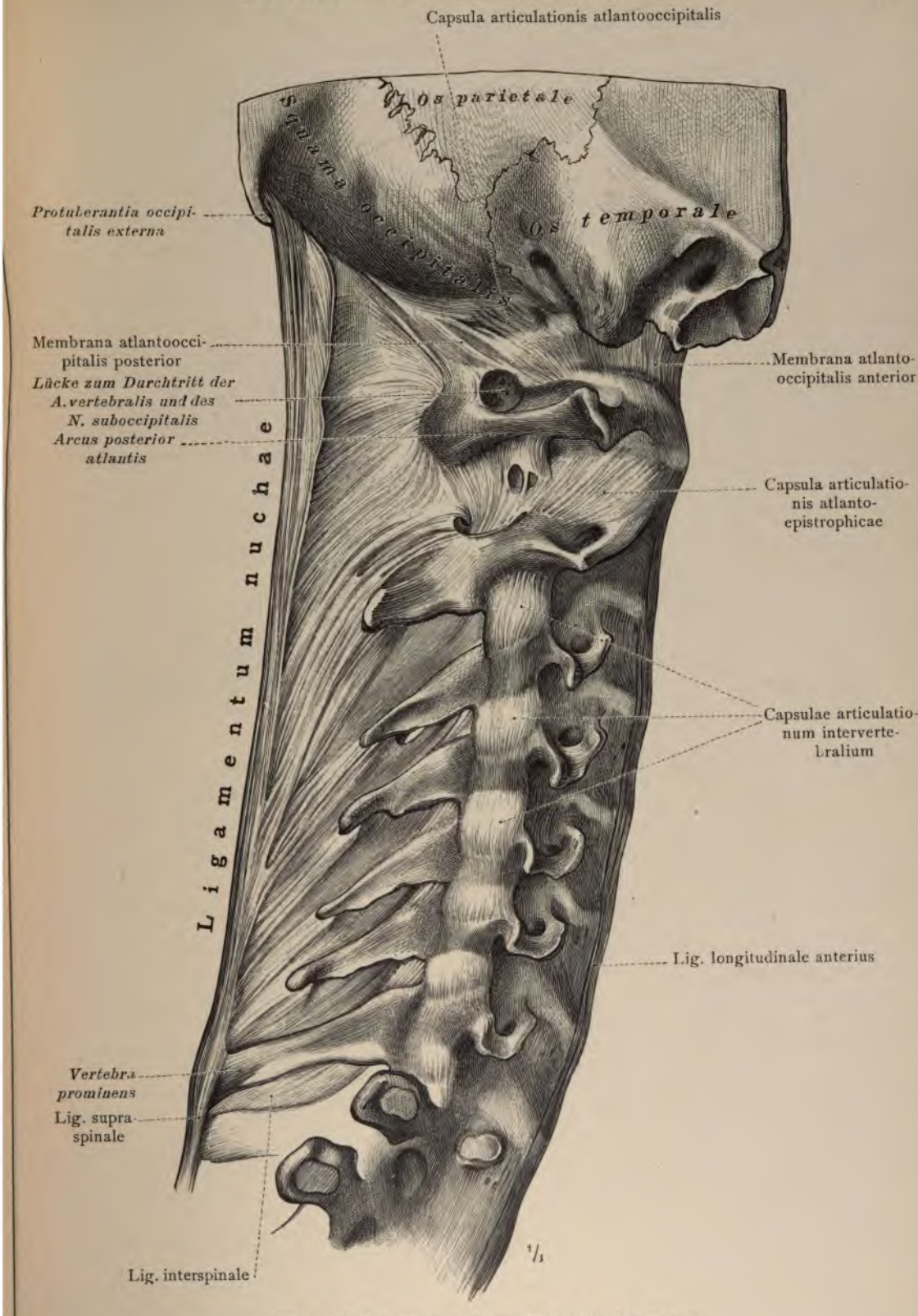

Fig. 407. Ligamentum nuchae, Nackenband.
(Die Halswirbelsäule mit dem Hinterkopf; rechte Seitenansicht.)

Ligamenta columnae vertebralis, Bänder der Wirbelsäule.

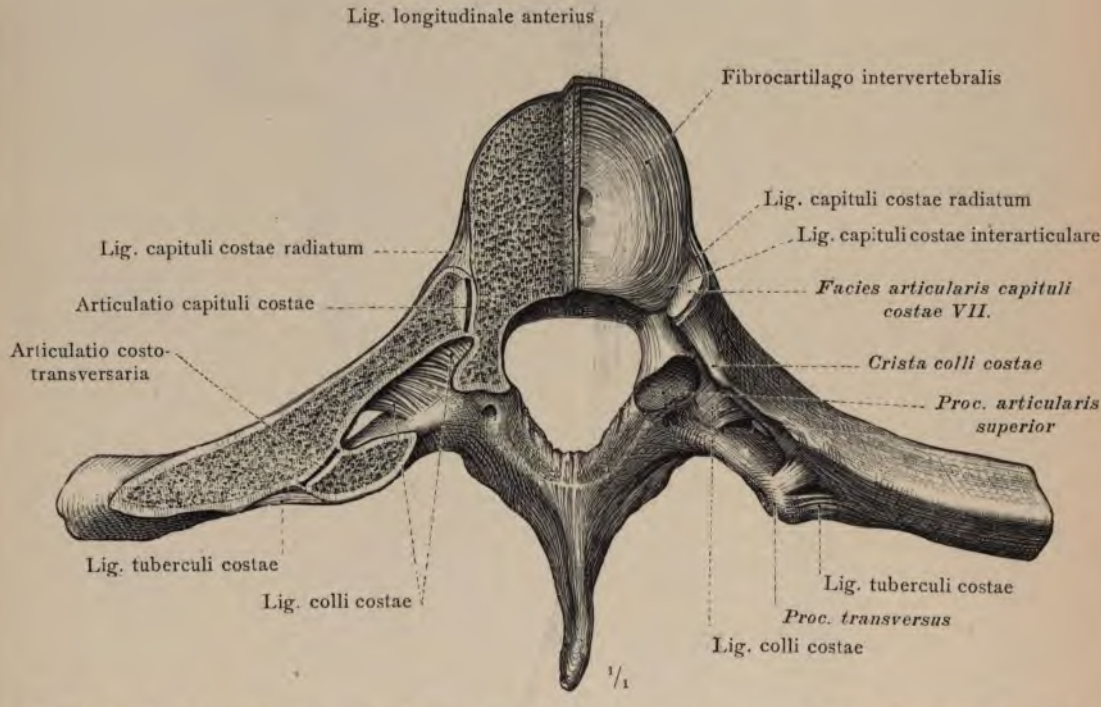

Fig. 408. Articulationes capitulorum und costotransversariae, Rippenköpfchen- und Rippen-Querfortsatzgelenke: Ligamentum capituli costae interarticulare, Zwischengelenkband des Rippenköpfchens; Ligamentum colli costae und Ligamentum tuberculi costae, Rippenhals- und Rippenhöckerband.
(Der VII. Brustwirbel mit den vertebralen Endstücken des VII. Rippenpaares; Ansicht von oben. An der linken Seite wurden mittelst eines durch die Rippe und den Wirbelkörper geführten horizontalen Schnittes die Articulatio capituli costae und die Articulatio costotransversaria eröffnet; an der rechten Seite wurde der Schnitt durch die Fibrocartilago intervertebralis dicht oberhalb des Ansatzes des Ligamentum interarticulare an der Crista capituli geführt.)

Articulationes costovertebrales, Gelenkverbindungen der Rippen mit der Wirbelsäule.

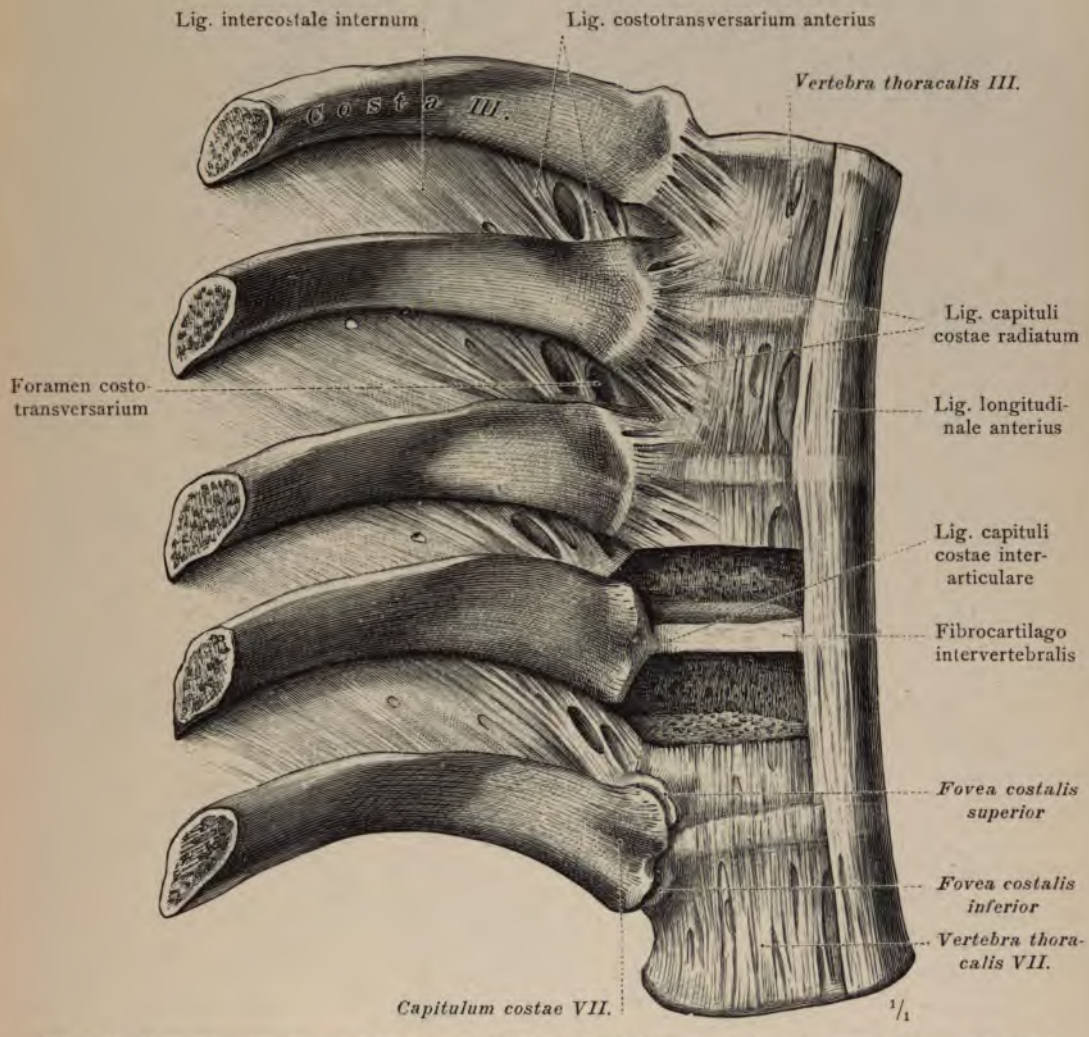

Fig. 409. Articulationes capitulorum, Rippenköpfchengelenke: Ligamentum capituli costae radiatum, Strahlenband des Rippenköpfchens; Ligamentum interarticulare capituli, Zwischengelenkband des Rippenköpfchens. Ligamenta costotransversaria anteriora, vordere Rippen-Querfortsatzbänder, und Foramina costotransversaria. Ligamenta intercostalia interna, innere Zwischenrippenbänder.
(III.—VII. Brustwirbel mit den vertebralen Endstücken der zugehörigen rechtsseitigen Rippen; Ansicht von rechts und vorne, Das III.—V. Rippenköpfchengelenk sind geschlossen, das VI. und VII. wurden von vorne eröffnet; beim VI. wurde durch theilweise Entfernung des V. und VI. Brustwirbelkörpers die Zwischenwirbelscheibe von beiden Seiten blossgelegt und deren Ansatz an der Crista capituli dargestellt.)

Articulationes costovertebrales, Gelenkverbindungen der Rippen mit der Wirbelsäule.

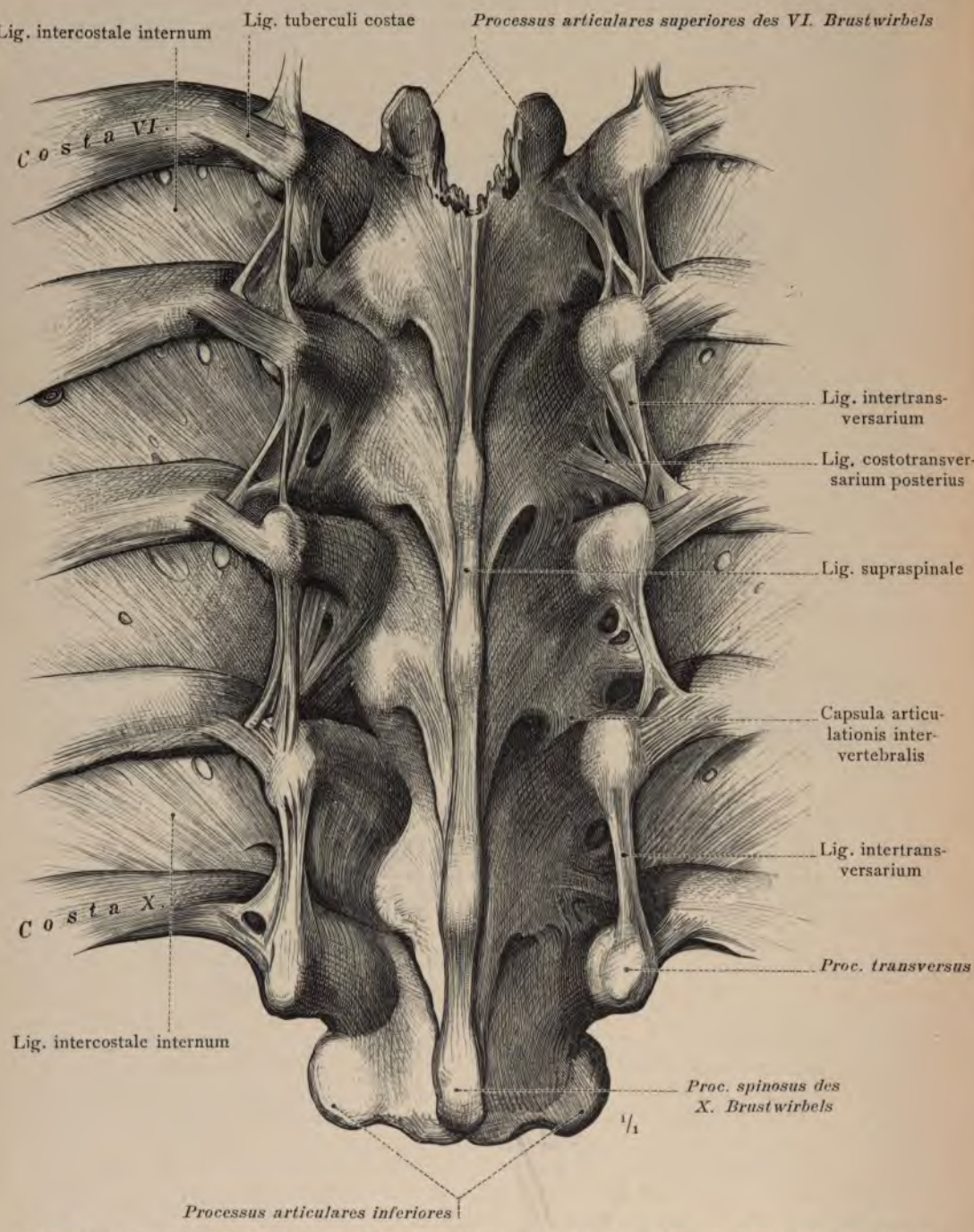

Fig. 410. Bandverbindungen der Brustwirbel und der Rippen an der hinteren Seite: Ligamenta costotransversaria posteriora, hintere Rippen-Querfortsatzbänder; Ligamenta intertransversaria, Zwischenquerfortsatzbänder; Ligamenta intercostalia interna, innere Zwischenrippenbänder; Ligamentum supraspinale, gemeinschaftliches Dornband.
(VI.—X. Brustwirbel mit den vertebralen Endstücken der zugehörigen Rippen.)

Articulationes costovertebrales, Gelenkverbindungen der Rippen mit der Wirbelsäule.

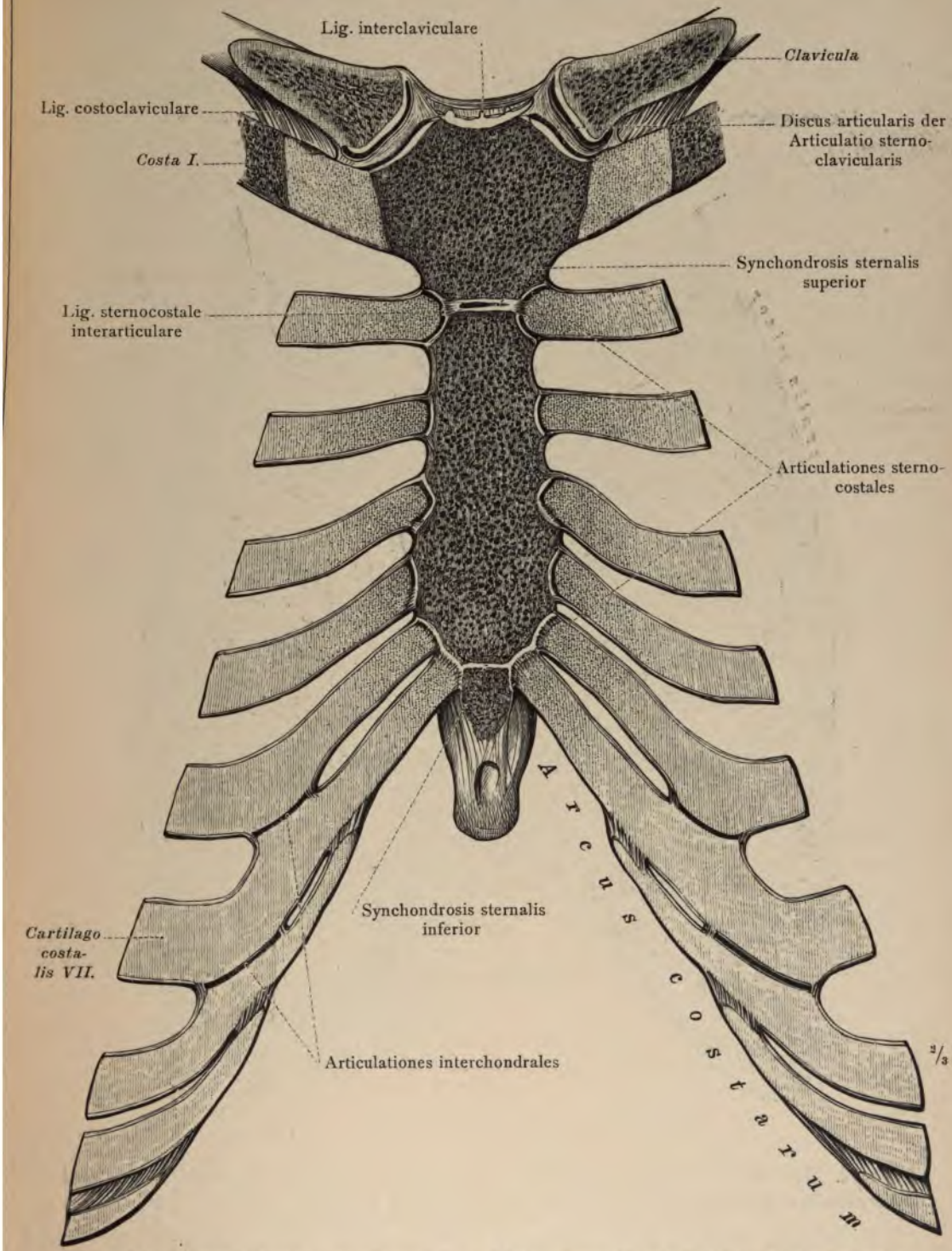

Fig. 411. Articulationes sternocostales, Rippenbrustbeingelenke. Articulationes interchondrales, Rippenknorpelgelenke. Synchondroses sternales. Articulatio sternoclavicularis, Brustbeinschlüsselbeingelenk.
(Hintere Hälfte eines frontalen Durchschnittes durch das Brustbein, die Rippenknorpel und die sternalen Endstücke der Schlüsselbeine.)

Articulationes sternocostales, Rippen-Brustbeingelenke.

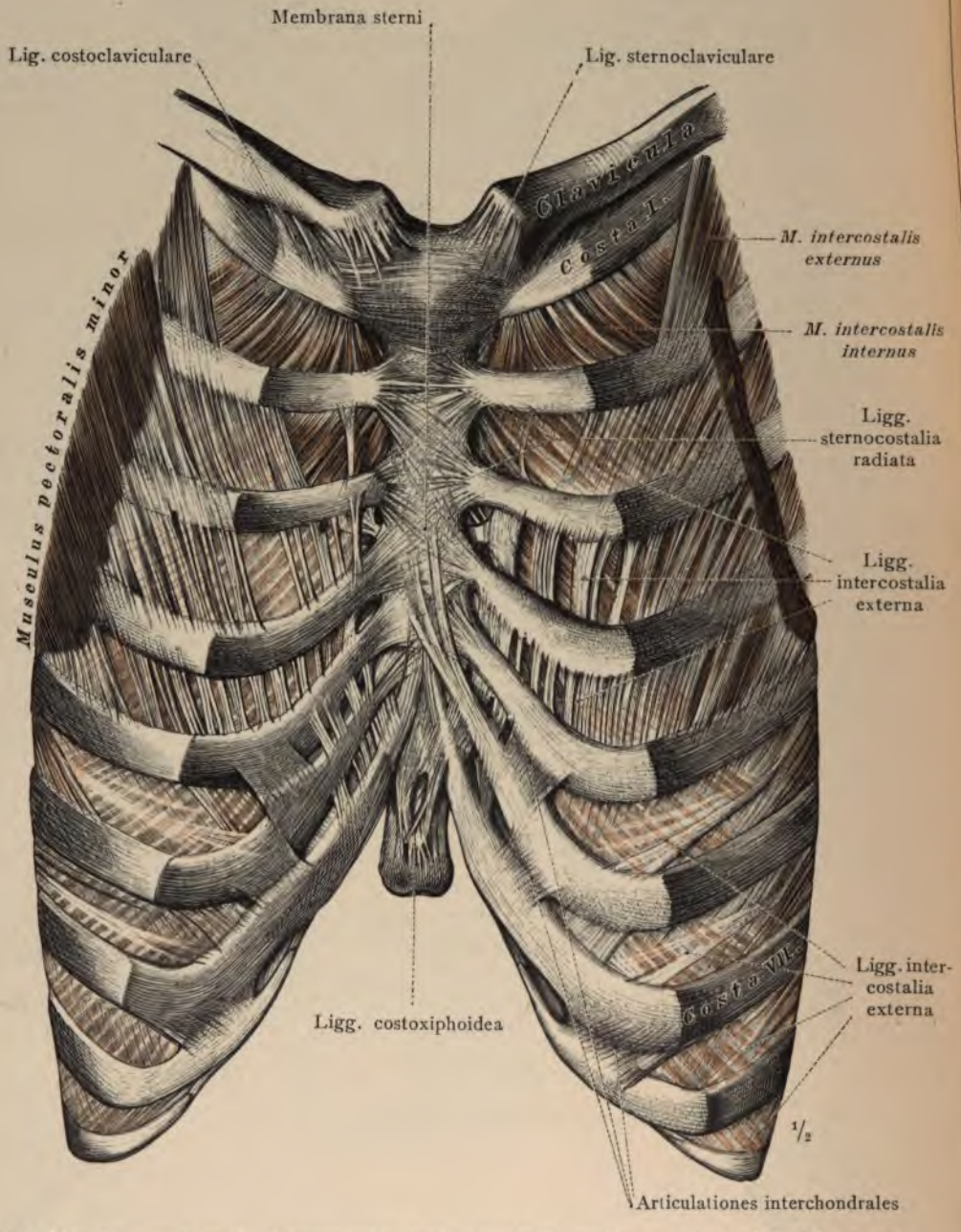

Fig. 412. Membrana sterni. Ligamenta sternocostalia radiata, costoxiphoidea und intercostalia externa. Beziehungen der letzteren zu den Musculi intercostales externi und dem Musculus pectoralis minor.
(Ansicht der vorderen Wand des Brustkorbes von vorne.)

Articulationes sternocostales, Rippen-Brustbeingelenke.

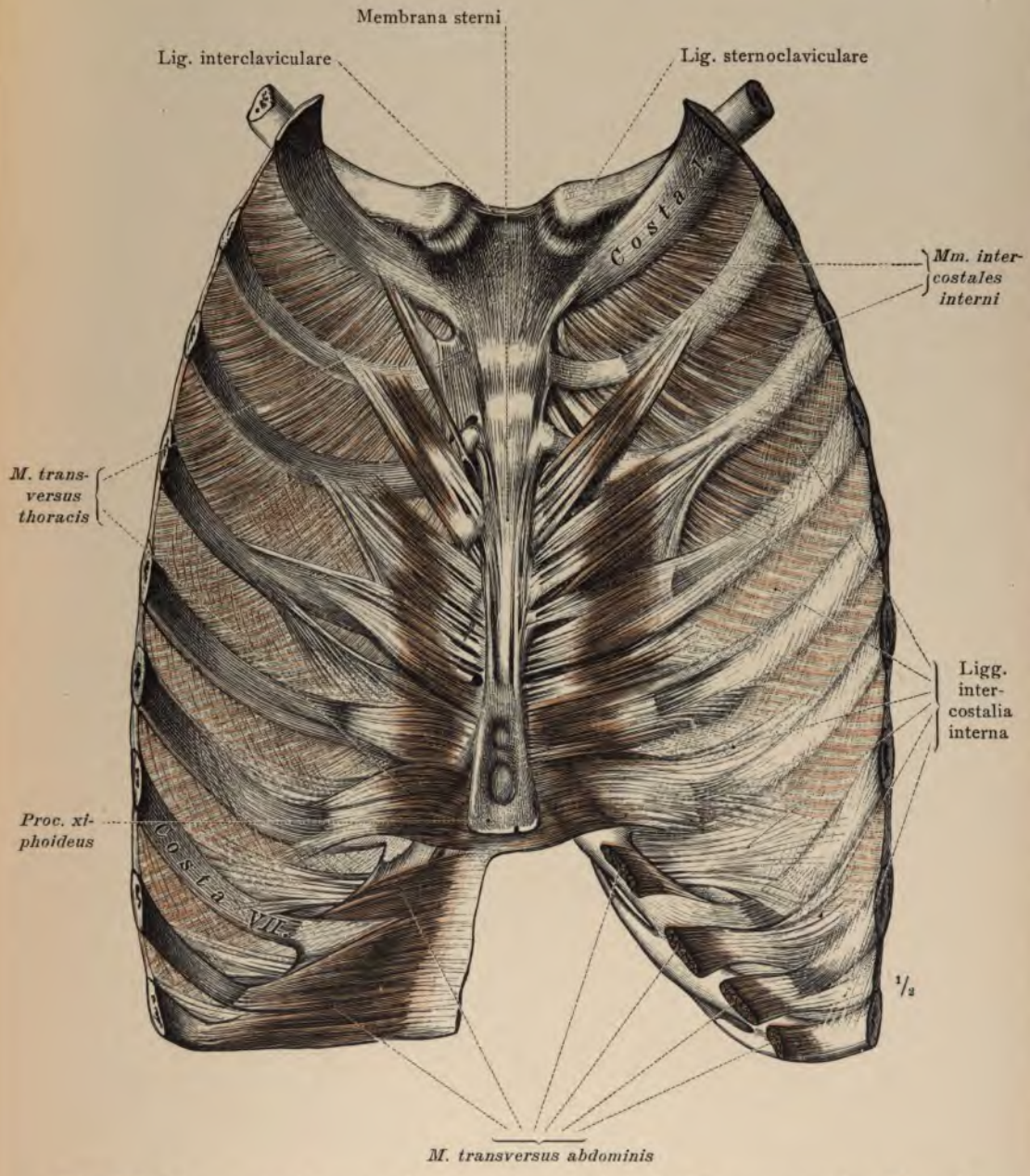

Fig. 413. Ligamenta intercostalia interna und ihre Beziehungen zu den Musculi transversus thoracis und transversus abdominis. Articulatio sternoclavicularis. (Ansicht der vorderen Brustwand von hinten.)

Articulationes sternocostales, Rippen-Brustbeingelenke.

ARTICULATIONES ET LIGAMENTA CAPITIS.

DIE GELENK- UND BANDVERBINDUNGEN DES KOPFES.

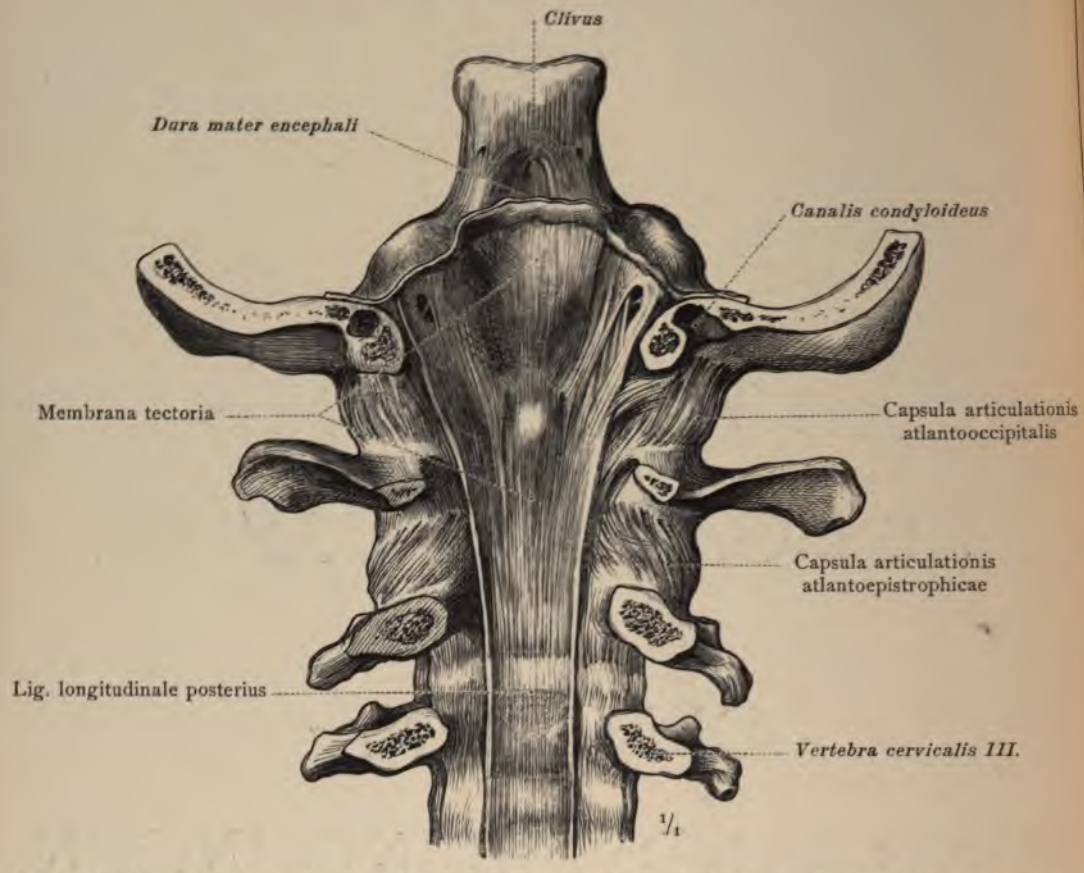

Fig. 414. Membrana tectoria, Deckmembran. Articulationes atlantooccipitalis und atlantoepistrophica, oberes und unteres Kopfgelenk.
(Die drei oberen Halswirbel und das Hinterhauptbein; Ansicht von hinten. Durch einen hinter den Condyli occipitales geführten frontalen Schnitt wurden die Hinterhauptschuppe und die Wirbelbögen abgetragen. Die Dura mater wurde am Clivus quer abgeschnitten und nach oben umgelegt.)

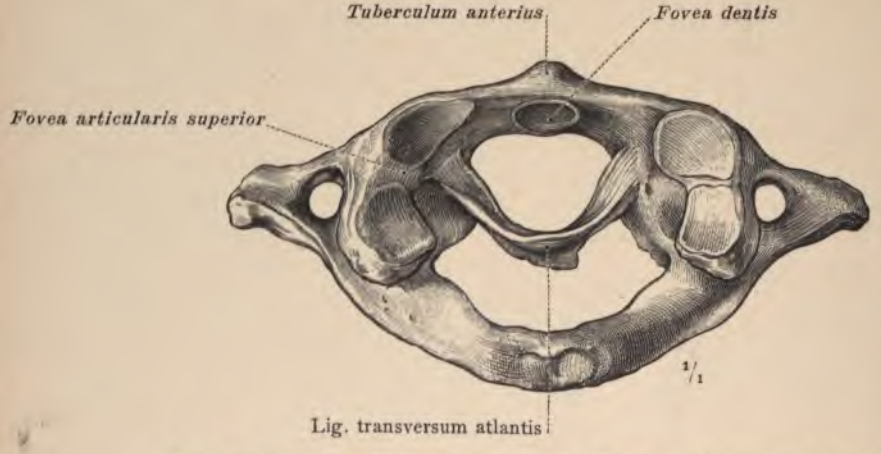

Fig. 415. Ligamentum transversum atlantis, Querband des Atlas.
(Der Atlas in der Ansicht von oben.)

Articulationes atlantooccipitalis und atlantoepistrophica.

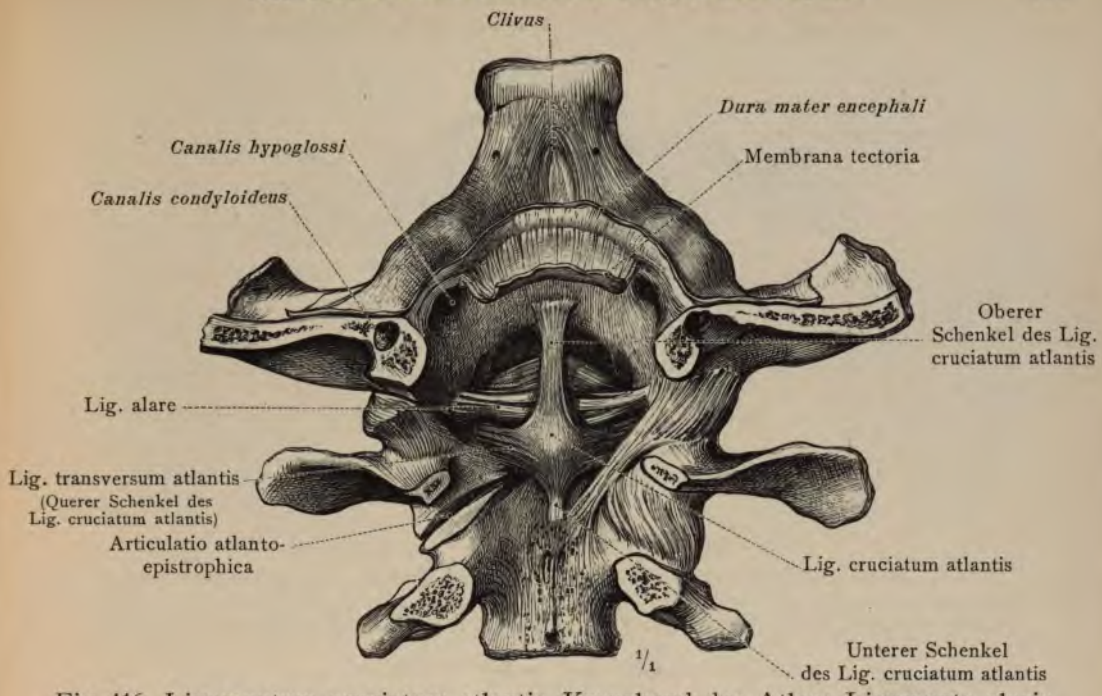

Fig. 416. Ligamentum cruciatum atlantis, Kreuzband des Atlas; Ligamenta alaria. Articulatio atlantooccipitalis und atlantoepistrophica, rechts geschlossen, links offen. (Die Dura mater encephali und die Membrana tectoria wurden am Clivus quer abgeschnitten und nach oben umgelegt.)

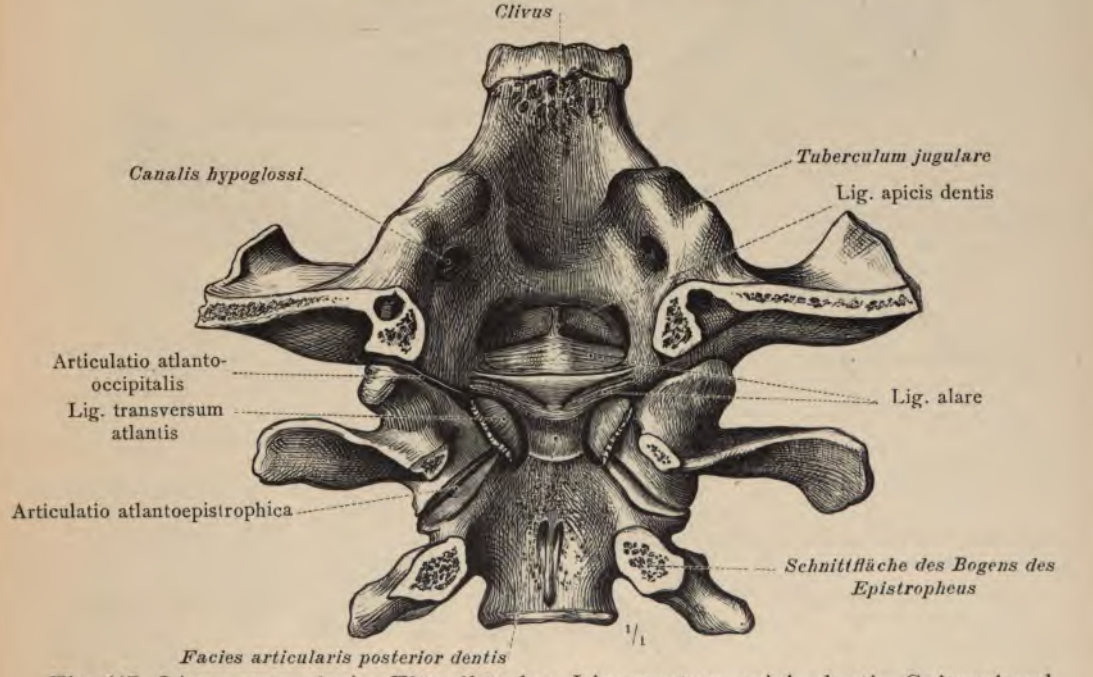

Fig. 417. Ligamenta alaria, Flügelbänder. Ligamentum apicis dentis, Spitzenband des Zahnes des Epistropheus. (Das Ligamentum transversum atlantis wurde in der Mitte durchgeschnitten und nach beiden Seiten umgelegt; die Dura mater und die Membrana tectoria wurden ganz entfernt.)

(Der I. und II. Halswirbel in der Ansicht von hinten, wie im Präparate der Fig. 414 zugeschnitten.)

Articulationes atlantooccipitalis und atlantoepistrophica.

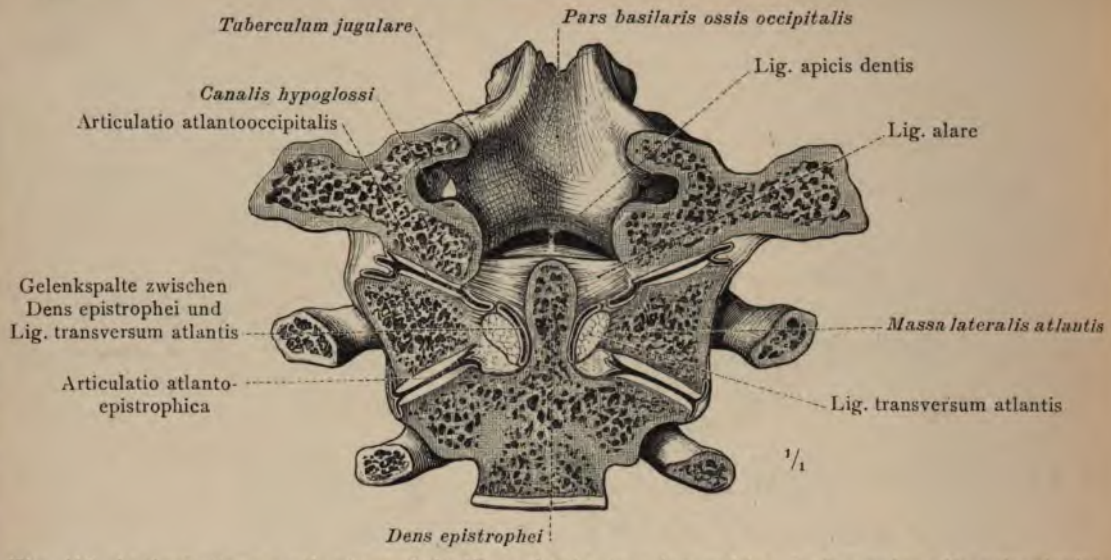

Fig. 418. Articulationes atlantooccipitalis und atlantoepistrophica in frontalem Durchschnitt. Ligg. alaria und Lig. apicis dentis. (Der Schnitt geht mitten durch die Canales hypoglossi hindurch und trifft den Scheitel der sagittalen Wölbung der Condyli occipitales.)

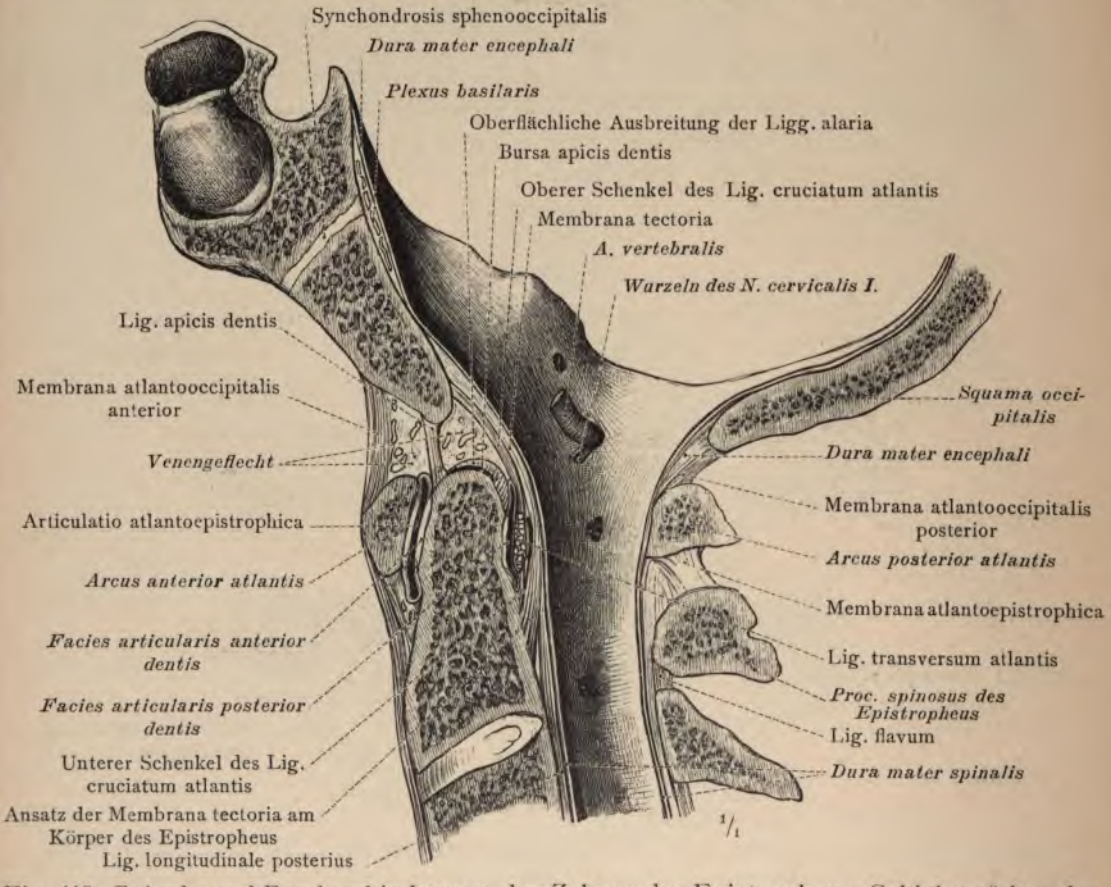

Fig. 419. Gelenk- und Bandverbindungen des Zahnes des Epistropheus. Schichtenfolge des Ligamentum cruciatum atlantis, der Membrana tectoria und der Dura mater. Synchondrosis sphenooccipitalis.
(Medianer Durchschnitt durch den hinteren Abschnitt der Schädelbasis und die drei oberen Halswirbel.)

Articulationes atlantooccipitalis und atlantoepistrophica.

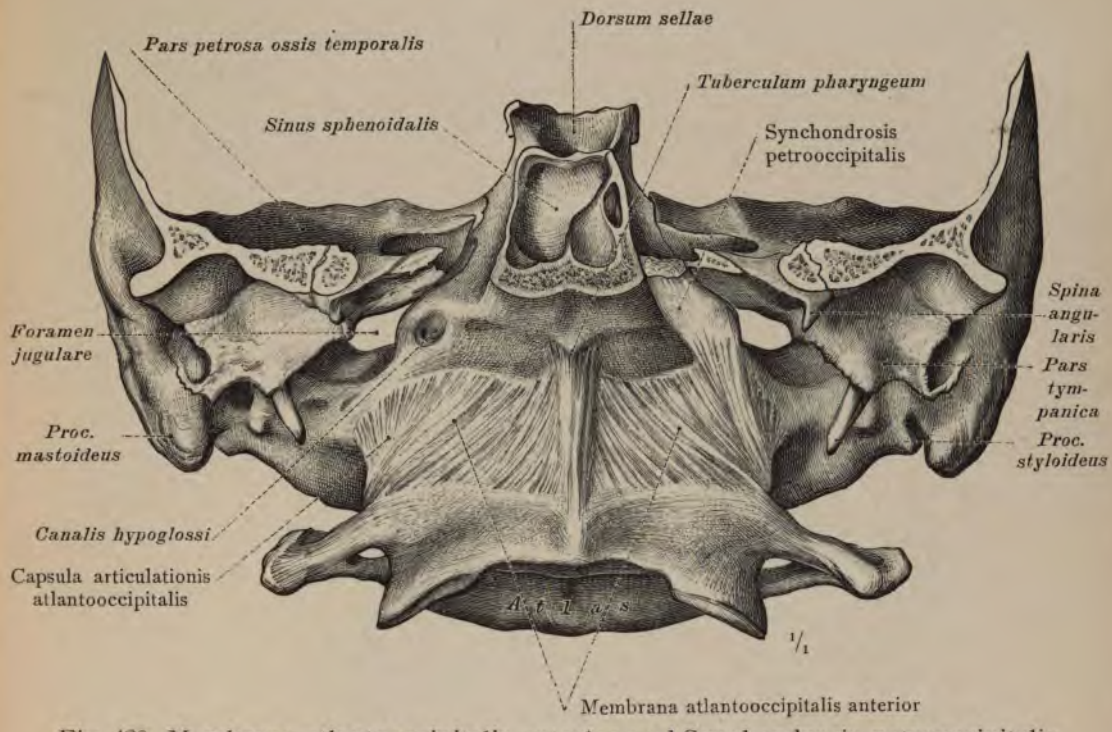

Fig. 420. Membrana atlantooccipitalis anterior und Synchondrosis petrooccipitalis. (Der Atlas mit dem hinteren Abschnitt des Schädelgrundes; Ansicht von vorne.)

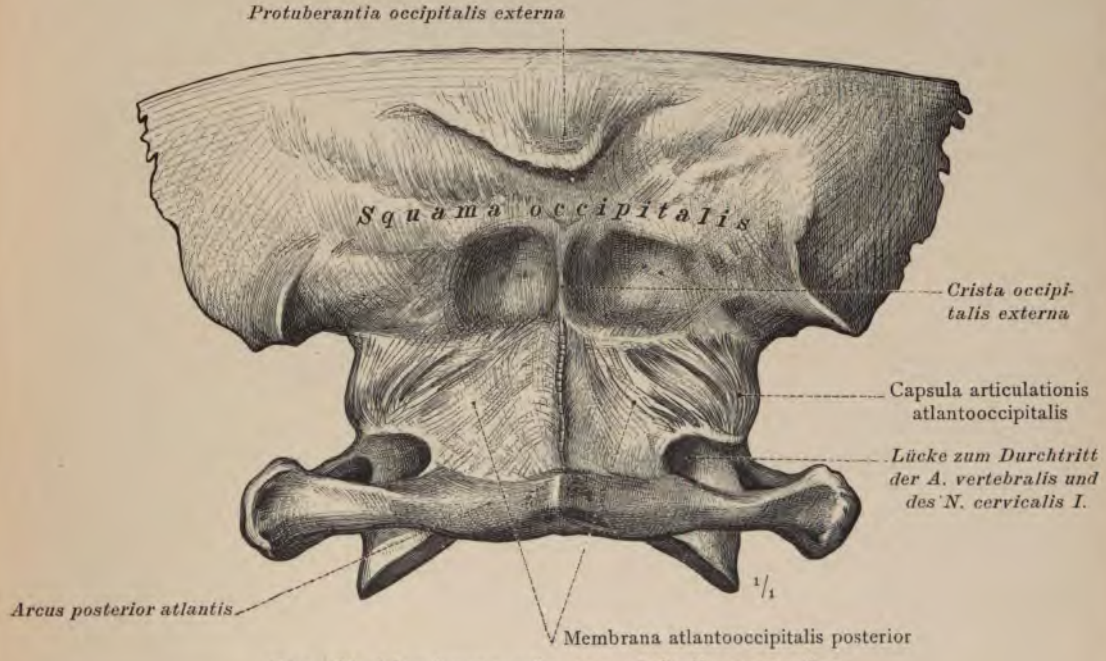

Fig. 421. Membrana atlantooccipitalis posterior. (Der Atlas mit dem Hinterhauptsbein; Ansicht von hinten.)

Articulatio atlantooccipitalis.

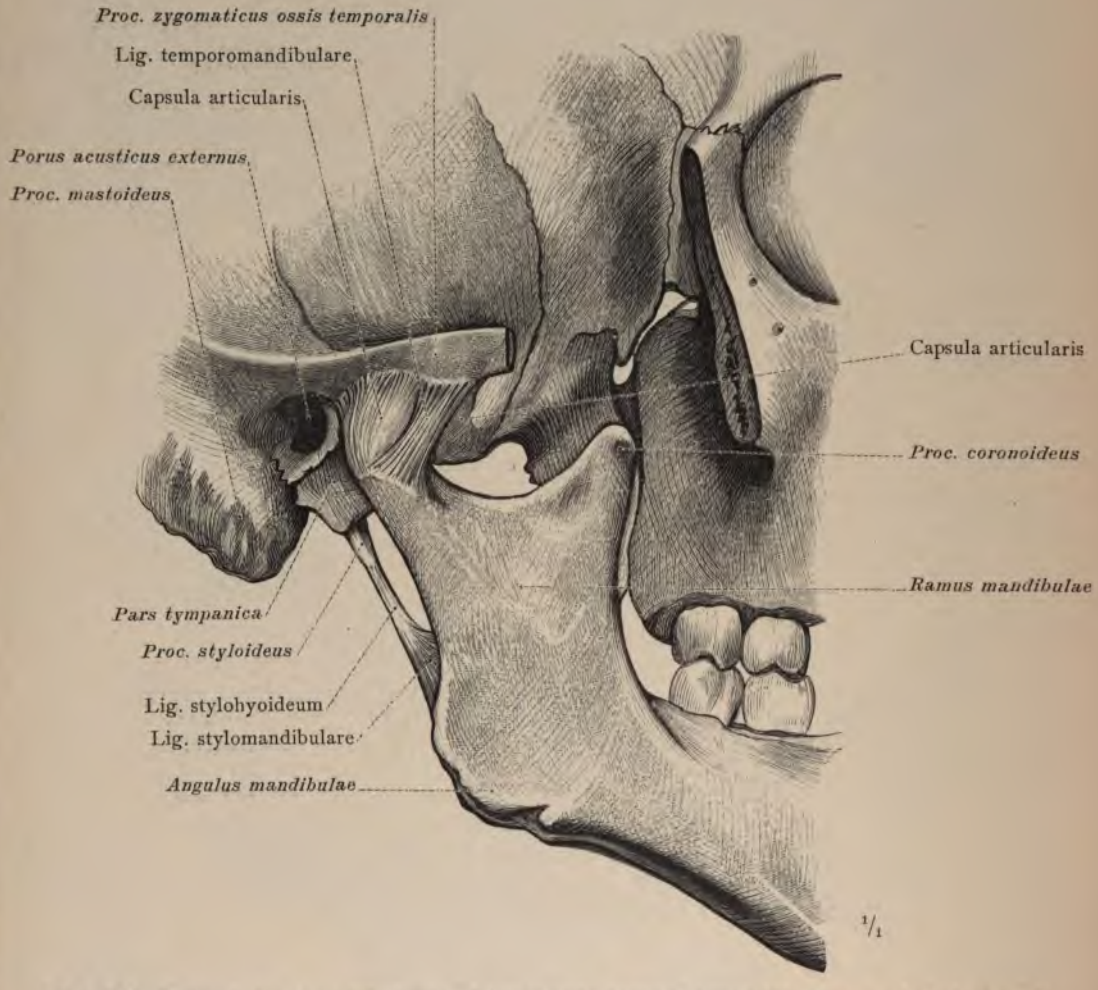

Fig. 422. Articulatio mandibularis: Ligamenta temporomandibulare und stylomandibulare. Ligamentum stylohyoideum.
(Rechtes Kiefergelenk; Ansicht von der lateralen Seite.)

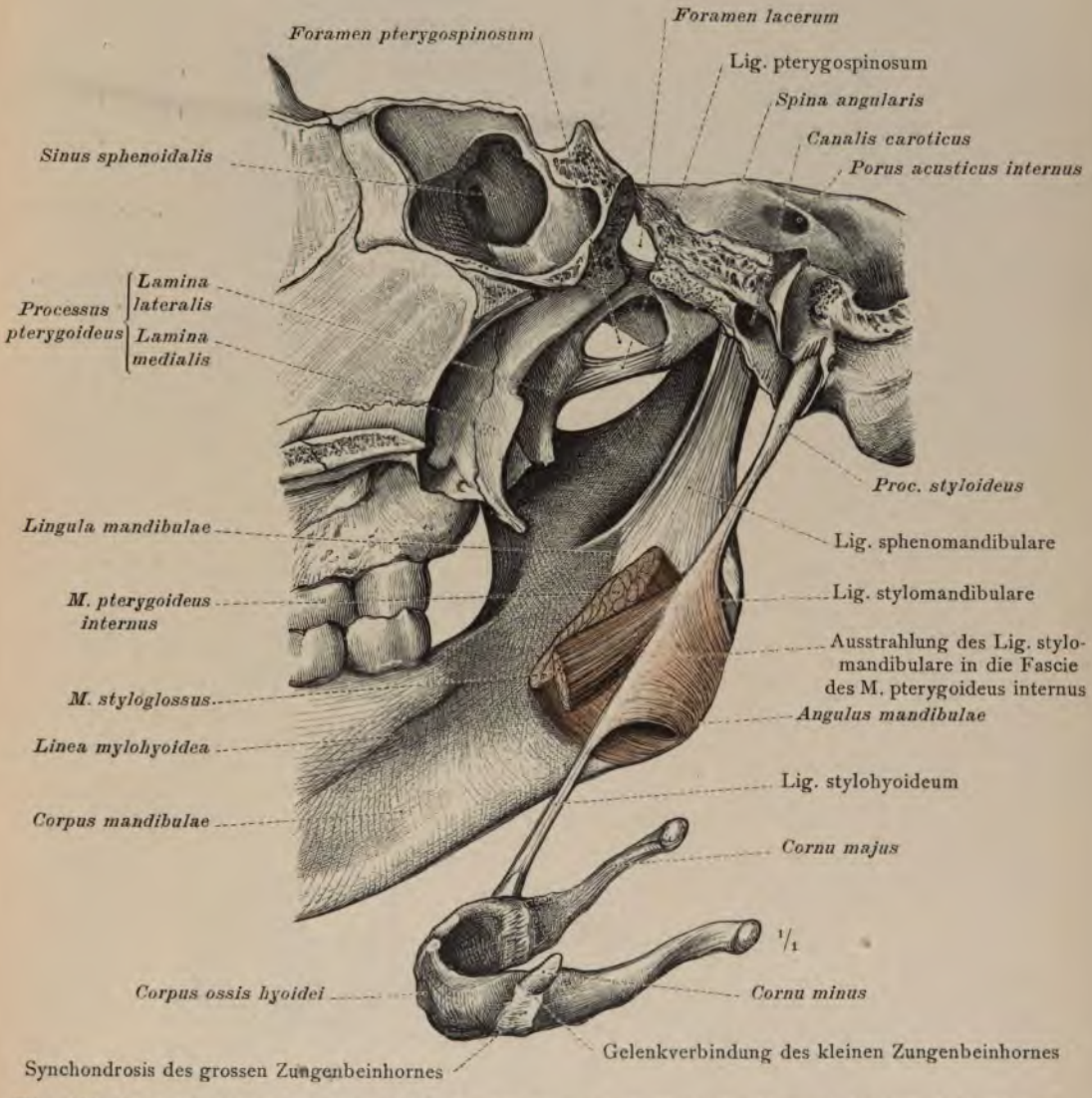

Fig. 423. Articulatio mandibularis: Ligamenta sphenomandibulare und stylomandibulare. Die Verbindungen des Processus styloideus mit dem Zungenbein durch das Ligamentum stylohyoideum. Beziehungen des Ligamentum stylomandibulare zu den Musculi styloglossus und pterygoideus internus. Ligamentum pterygospinosum.
(Der hintere Abschnitt des Gesichtsschädels mit dem zugehörigen Antheil des Schädelgrundes, links von der Mittelebene sagittal durchgeschnitten; rechte Hälfte in der Ansicht von der medialen Seite. Die Partes basilaris und lateralis des Hinterhauptbeines wurden entfernt.)

Articulatio mandibularis, Kiefergelenk.

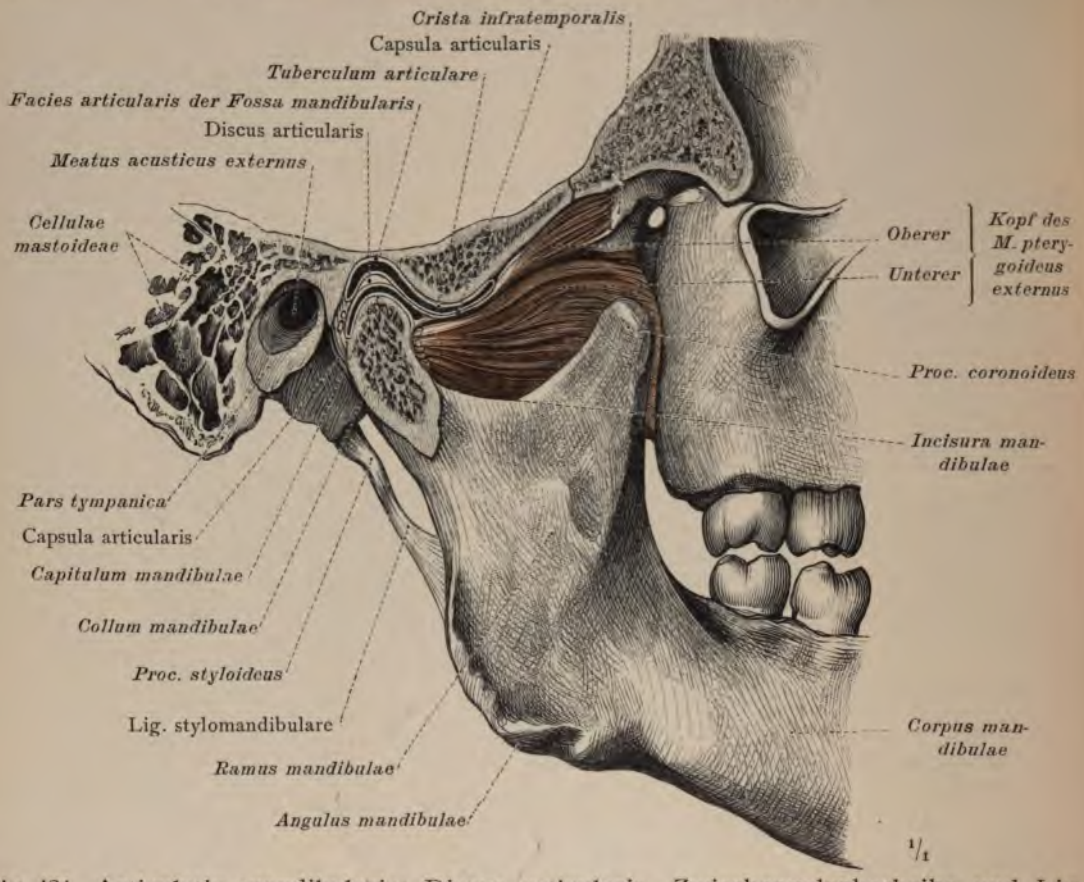

Fig. 424. Articulatio mandibularis: Discus articularis, Zwischengelenkscheibe und Lig. stylomandibulare. Beziehungen des oberen Kopfes des M. pterygoideus externus zu der vorderen Wand der Gelenkkapsel und dem Discus articularis.
(Rechtes Kiefergelenk, annähernd sagittal durchgeschnitten; medialer Abschnitt. Der Schnitt wurde etwas schief nach vorne und medianwärts geführt.)

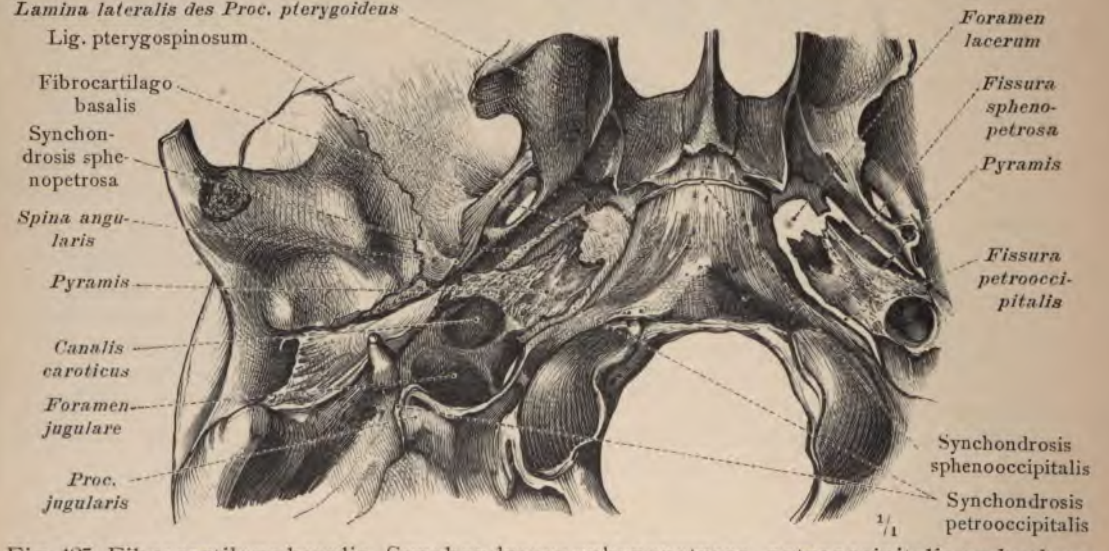

Fig. 425. Fibrocartilago basalis, Synchondroses sphenopetrosa, petrooccipitalis und sphenooccipitalis; Ligamentum pterygospinosum.
(Der mittlere Abschnitt des Schädelgrundes, Ansicht von unten.)

Articulatio mandibularis, Kiefergelenk. — Synchondroses et Ligamenta baseos cranii, Knorpelhaften und Bänder des Schädelgrundes.

JUNCTURAE OSSIUM EXTREMITATUM, SUPERIORIS ET INFERIORIS.

DIE VERBINDUNGEN DER KNOCHEN DER OBEREN UND UNTEREN GLIEDMASSEN.

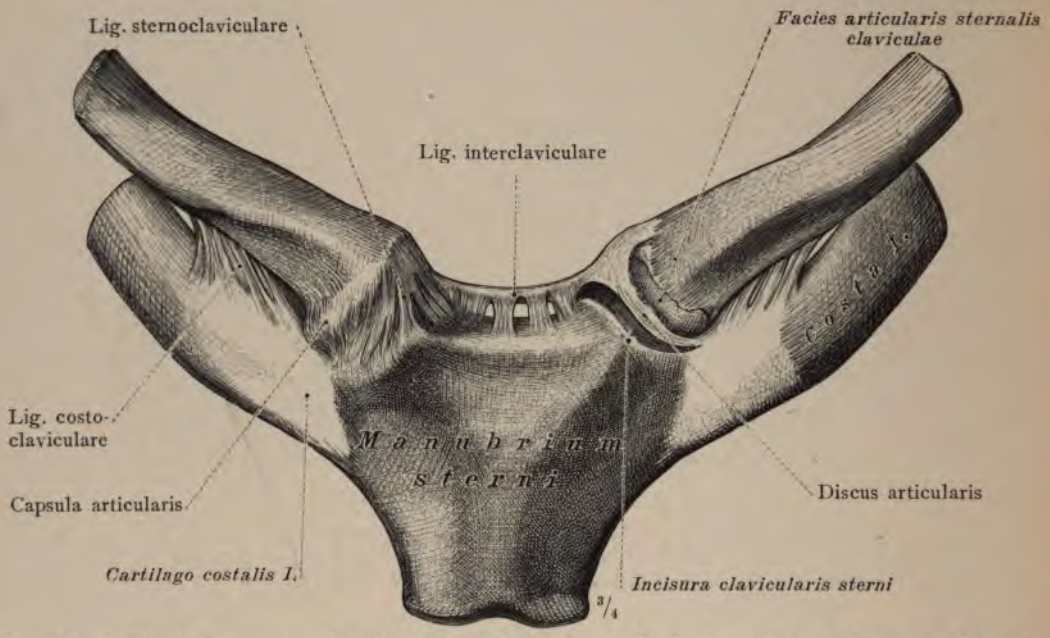

Fig. 426. Articulatio sternoclavicularis: Capsula articularis, Gelenkskapsel; Discus articularis, Zwischengelenkscheibe; Ligamenta interclaviculare und costoclaviculare. (Das linke Gelenk wurde durch Abtragung der vorderen Kapselwand eröffnet.)

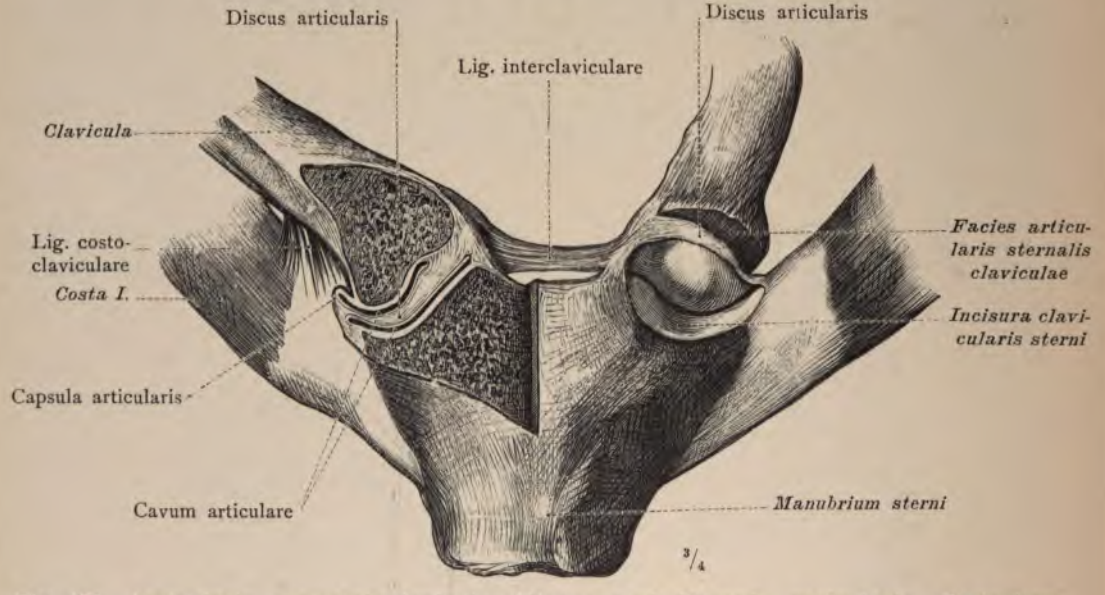

Fig. 427. Articulatio sternoclavicularis: Discus und Capsula articularis, Zwischengelenkscheibe und Gelenkskapsel; Cavum articulare, Gelenkhöhle; Ligamenta interclaviculare und costoclaviculare.
(Das rechte Gelenk wurde frontal durchgeschnitten, am linken die Gelenkskapsel abgetragen und das Schlüsselbein rückwärts abgezogen.)

Brustbein-Schlüsselbeingelenke; Ansicht von vorne.

Articulationes et Ligamenta cinguli extremitatis superioris, Gelenk- und Bandverbindungen des Schultergürtels.

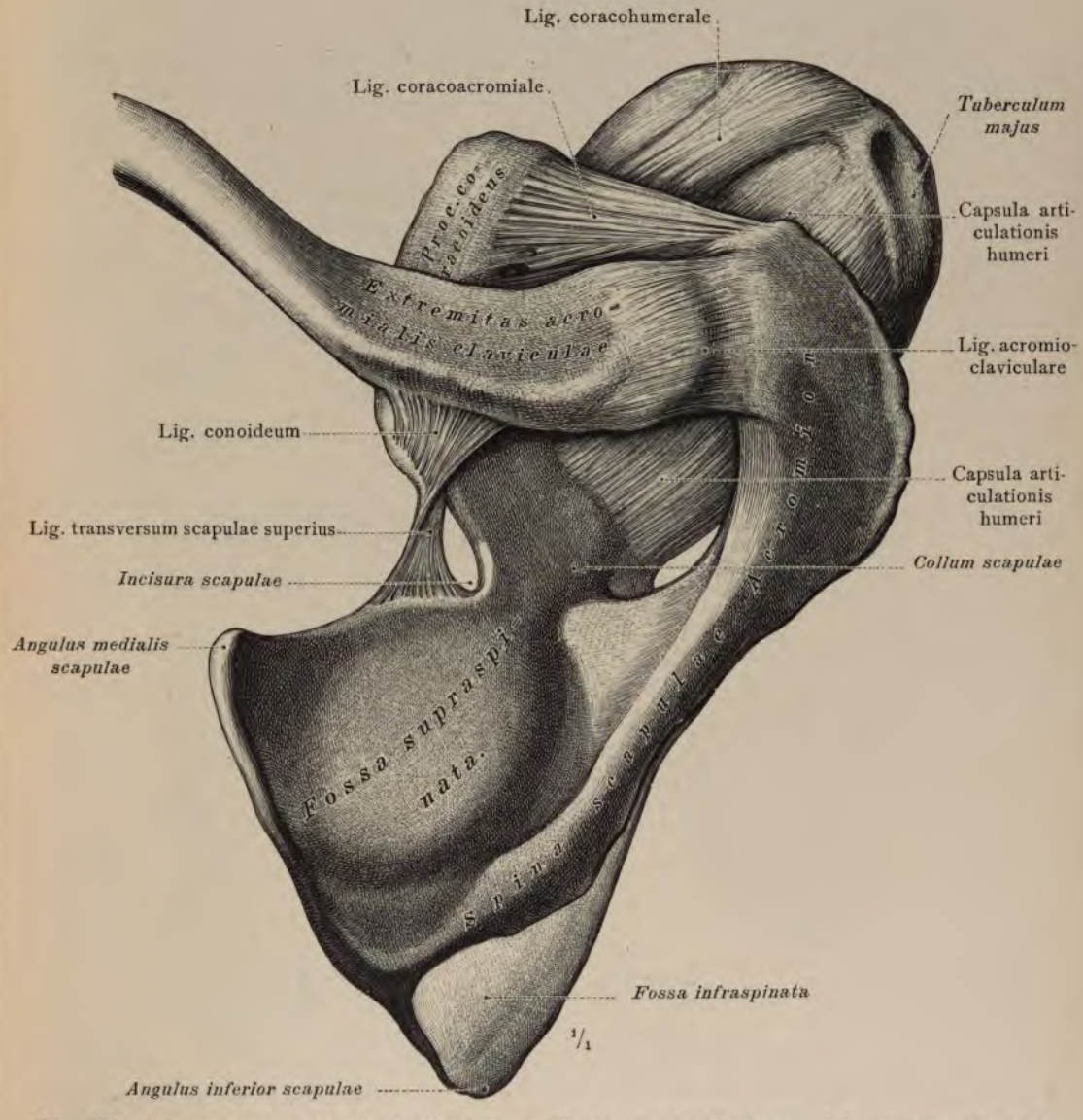

Fig. 428. Ligamenta acromioclaviculare und coracoclaviculare; Ligamenta coracoacromiale und transversum scapulae superius.
(Das rechte Schulterblatt mit der acromialen Hälfte des Schlüsselbeins und dem Schultergelenk; Ansicht von oben.)

Articulationes et Ligamenta cinguli extremitatis superioris, Gelenk- und Bandverbindungen des Schultergürtels.

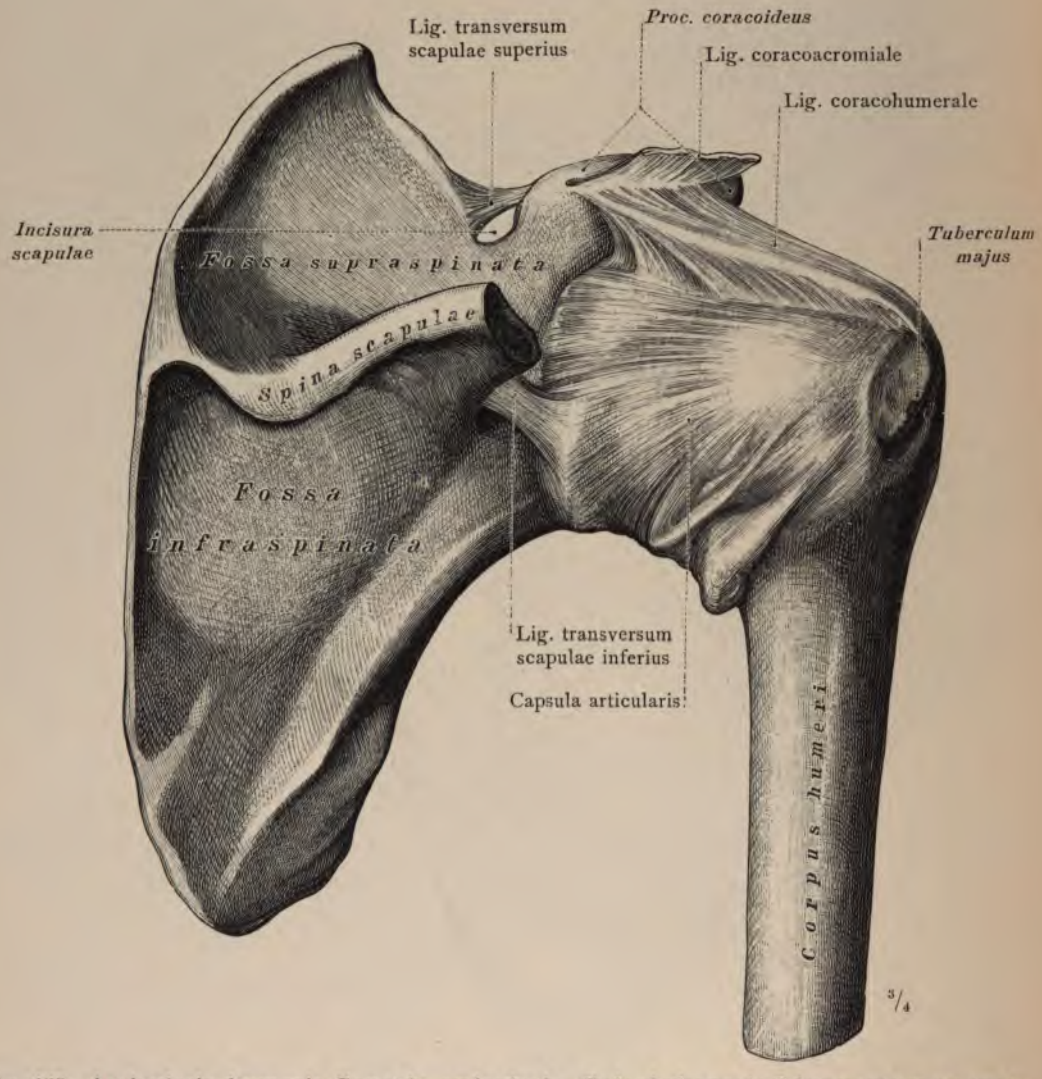

Fig. 429. Articulatio humeri: Capsula articularis, Gelenkskapsel; Ligamentum coracohumerale, Ligamentum transversum scapulae superius und Ligamentum transversum scapulae inferius.
(Das rechte Schultergelenk; Ansicht von hinten. Das Acromion wurde abgesägt und der Ansatzstumpf des Ligamentum coracoacromiale am Processus coracoideus etwas nach oben umgelegt.)

Articulatio humeri, Schultergelenk.

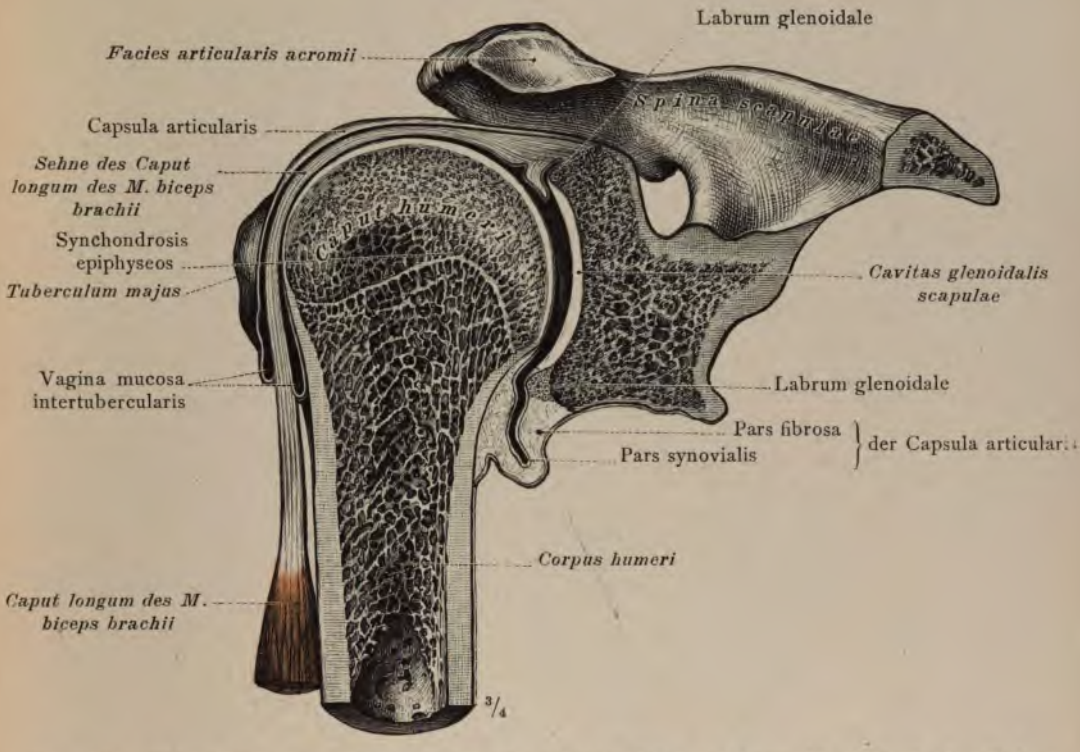

Fig. 430. Articulatio humeri: Labrum glenoidale, Pfannenlippe; Verhältnis der Sehne des langen Kopfes des Musculus biceps brachii und der proximalen Epiphysenfuge des Humerus zum Gelenk.
(Das rechte Schultergelenk frontal durchgeschnitten; hintere Hälfte.)

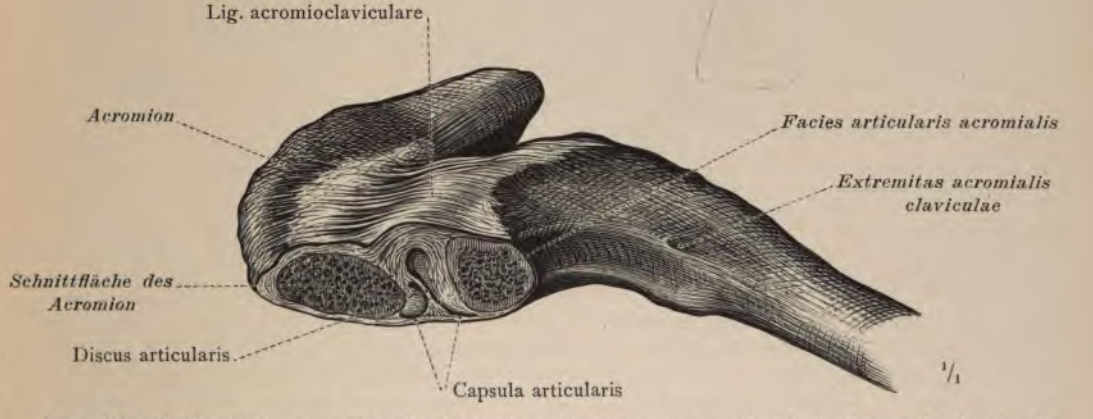

Fig. 431. Articulatio acromioclavicularis: Discus articularis, Zwischengelenkscheibe, und Ligamentum acromioclaviculare, Schlüsselbein-Schulterhöhenband.
(Das rechte Schlüsselbein-Schulterhöhengelenk, frontal durchgeschnitten; hinterer Abschnitt.)

Articulatio humeri, Schultergelenk. Articulatio acromioclavicularis, Schlüsselbein-Schulterhöhengelenk.

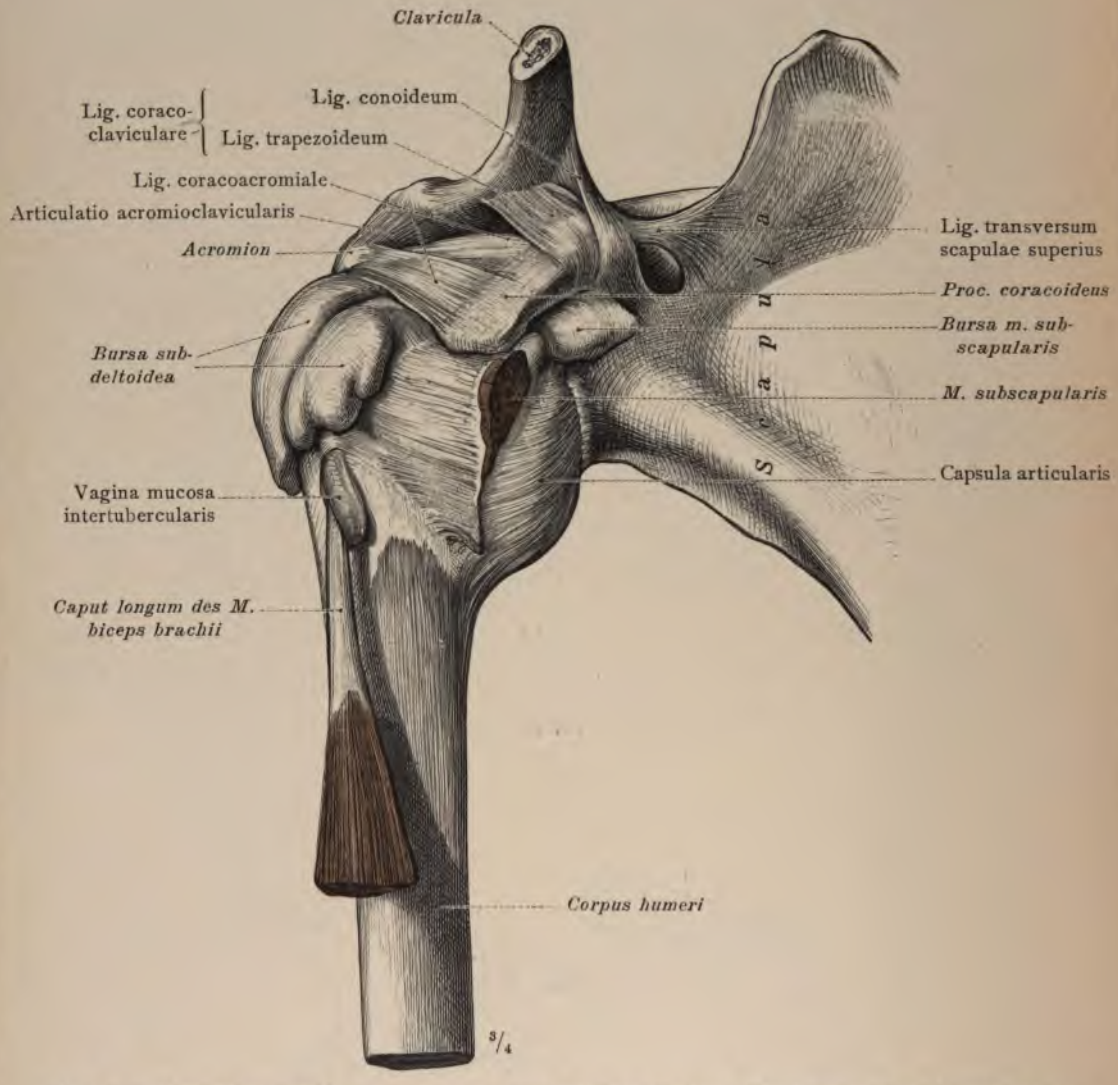

Fig. 432. Articulationes humeri und acromioclavicularis; Bursa musculi subscapularis und Bursa subdeltoidea; Vagina mucosa intertubercularis; Ligamenta coracoclaviculare, coracoacromiale und transversum scapulae superius.
(Rechtes Schultergelenk von vorne, mit Talg eingespritzt; das acromiale Endstück des Schlüsselbeines nach oben zurückgelegt.)

Articulatio humeri, Schultergelenk.

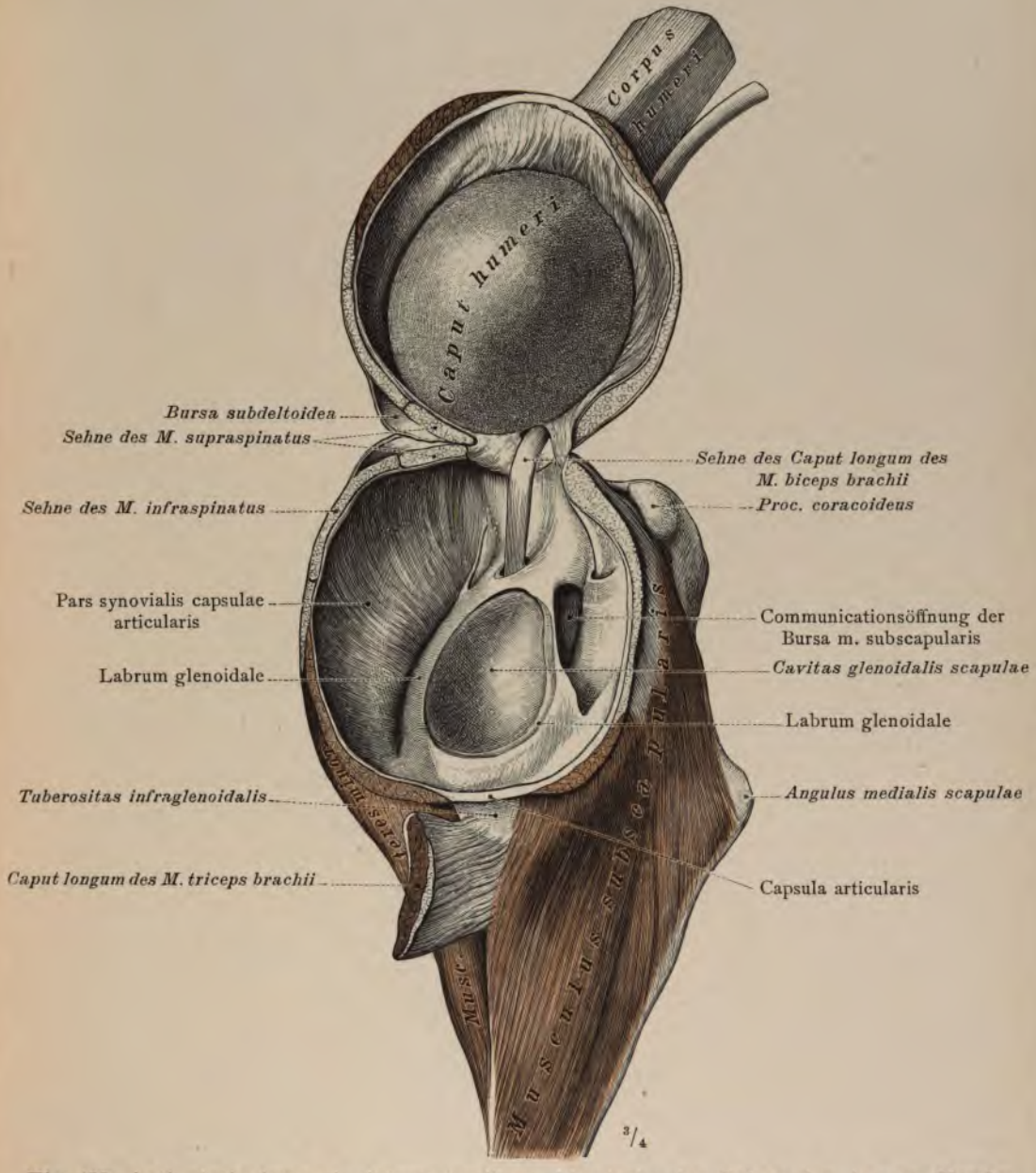

Fig. 433. Articulatio humeri: intracapsulärer Abschnitt der Sehne des langen Kopfes des Musculus biceps brachii; Labrum glenoidale, Pfannenlippe; Eingangsöffnung in die Bursa musculi subscapularis; Verhältnis der Sehnen der Schulterblattmuskeln zur Gelenkkapsel.

(Rechtes Schultergelenk von der lateralen Seite. Nach vorheriger Einspritzung und Härtung wurde die Kapsel bis auf eine schmale Brücke an der Durchtrittsstelle der Sehne des langen Kopfes des Musculus biceps brachii mittelst eines Kreisschnittes in der Mitte zwischen ihren beiderseitigen Ansätzen sammt den aufliegenden Schulterblattmuskeln durchgetrennt und der Humerus mit der distalen Kapselhälfte nach oben zurückgelegt.)

Articulatio humeri, Schultergelenk.

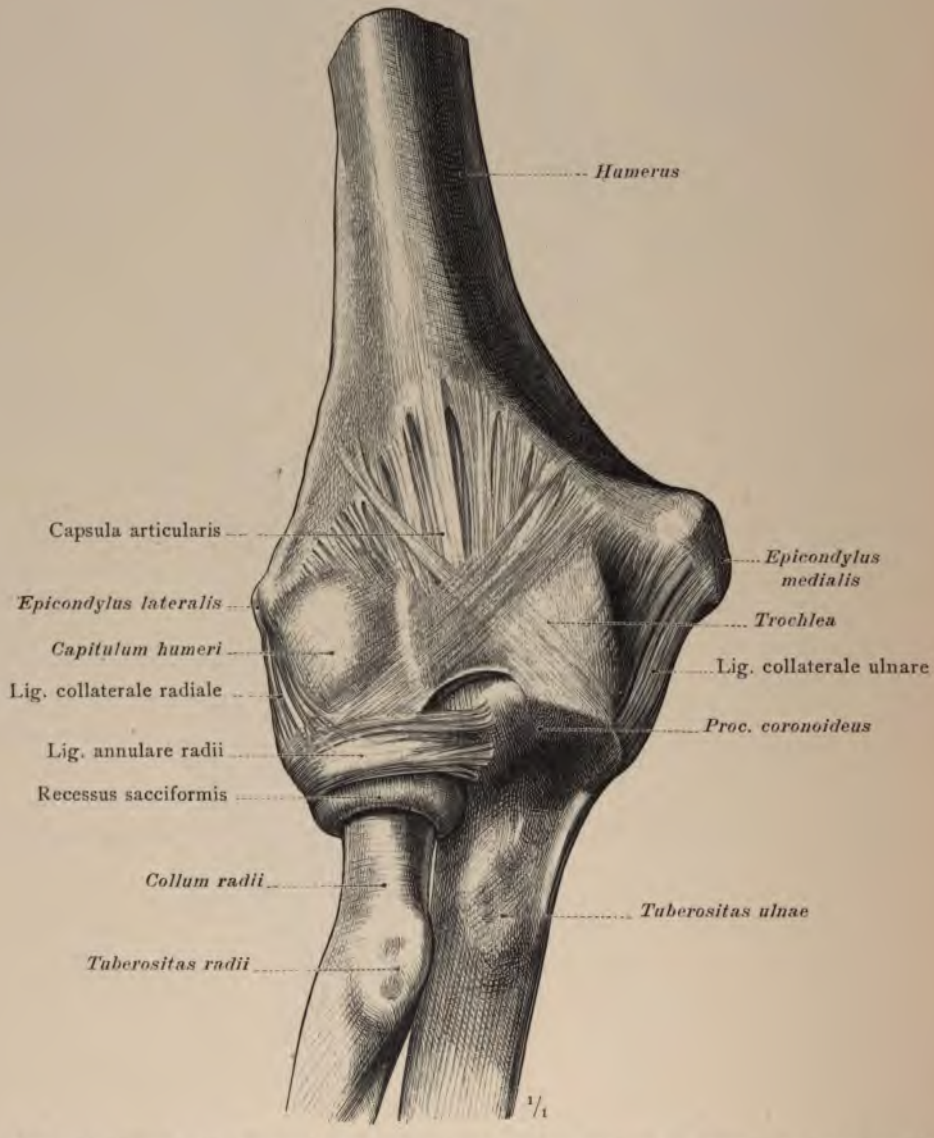

Fig. 434. Articulatio cubiti: Capsula articularis, Gelenkskapsel; Ligamenta collateralia, Seitenbänder; Ligamentum annulare radii, Ringband der Speiche; Recessus sacciformis. (Rechtes Ellbogengelenk, geschlossen; Ansicht von der volaren Seite. Der Recessus sacciformis wurde mit Talg eingespritzt.)

Articulatio cubiti, Ellbogengelenk.

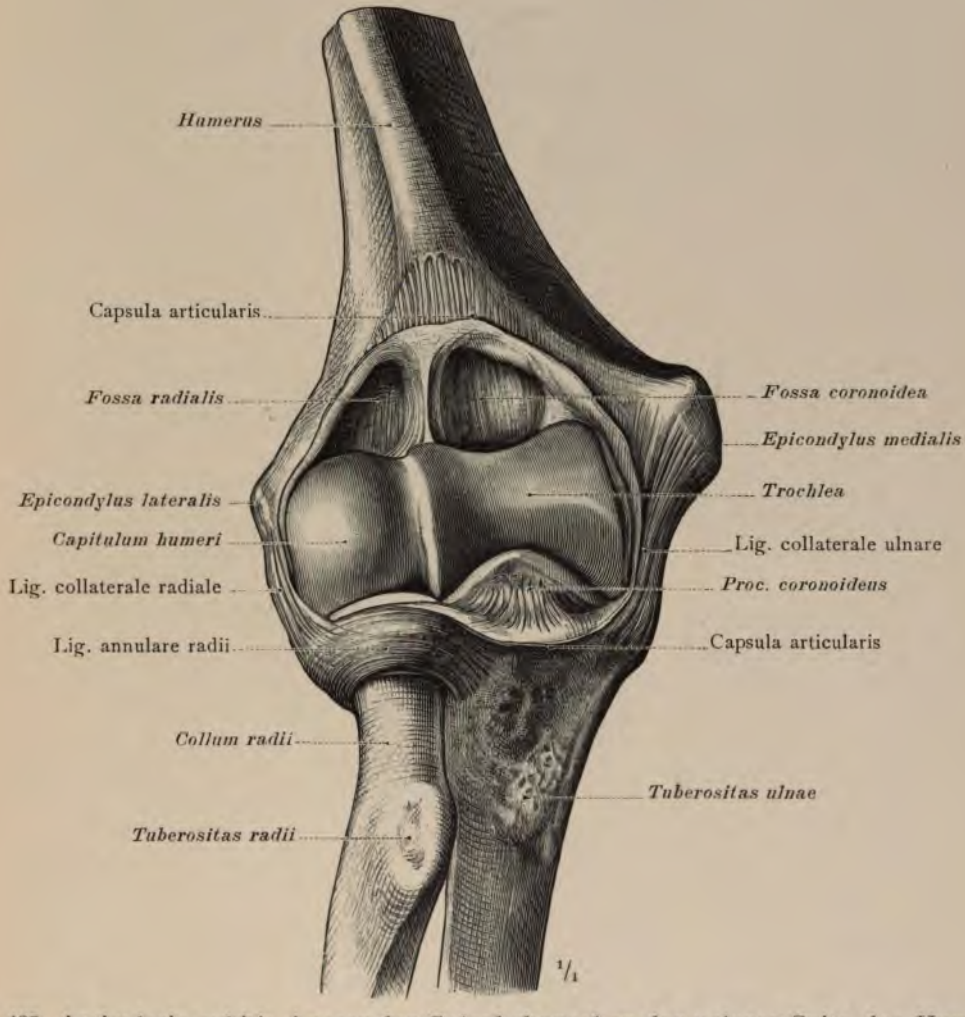

Fig. 435. Articulatio cubiti: Ansatz der Gelenkskapsel an der volaren Seite des Humerus und der Ulna; Ligamenta collateralia, Seitenbänder; Ligamentum annulare radii, Ringband der Speiche.
(Rechtes Ellbogengelenk; Ansicht von der volaren Seite. Die Gelenkskapsel wurde bis auf die Seitenbänder nahe ihrem Ansatz abgeschnitten und gegen die Knochen zurückgelegt, der Recessus sacciformis abgetragen.)

Articulatio cubiti, Ellbogengelenk.

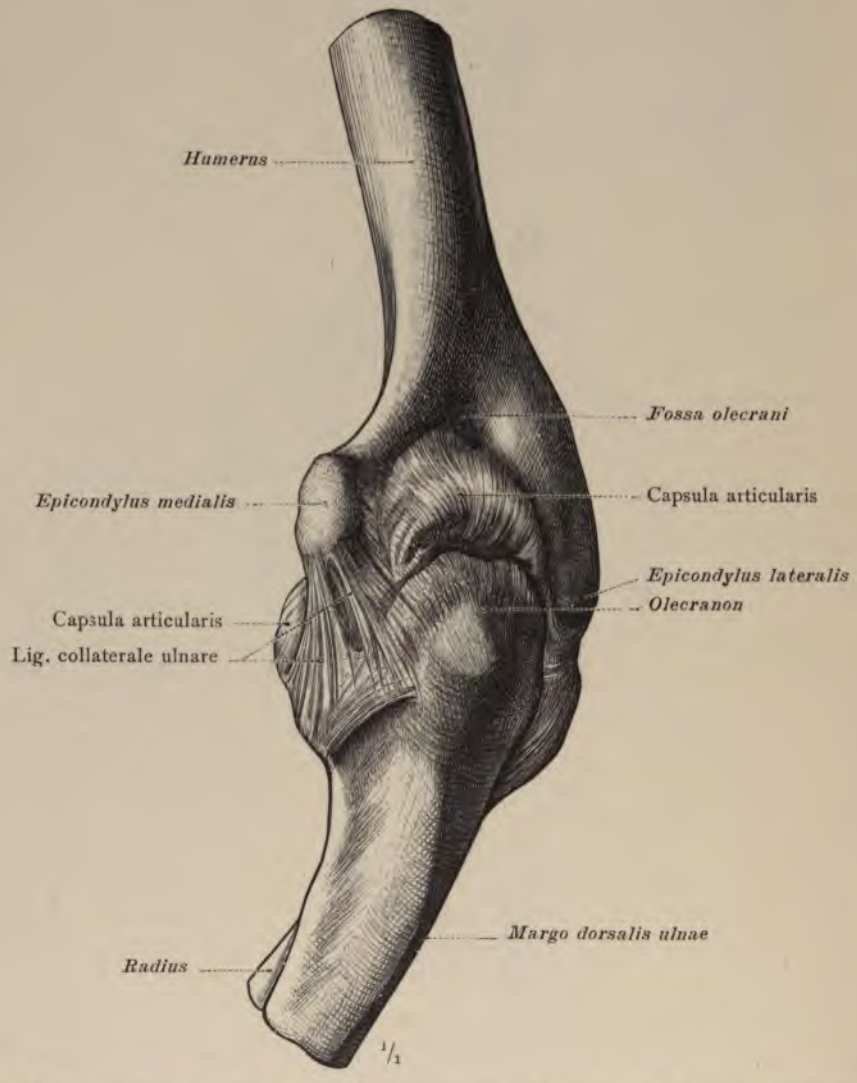

Fig. 436. Articulatio cubiti: Capsula articularis, Gelenkskapsel; Ligamentum collaterale ulnare, das ulnare Seitenband.
(Rechtes Ellbogengelenk von der dorso-ulnaren Seite.)

Articulatio cubiti, Ellbogengelenk.

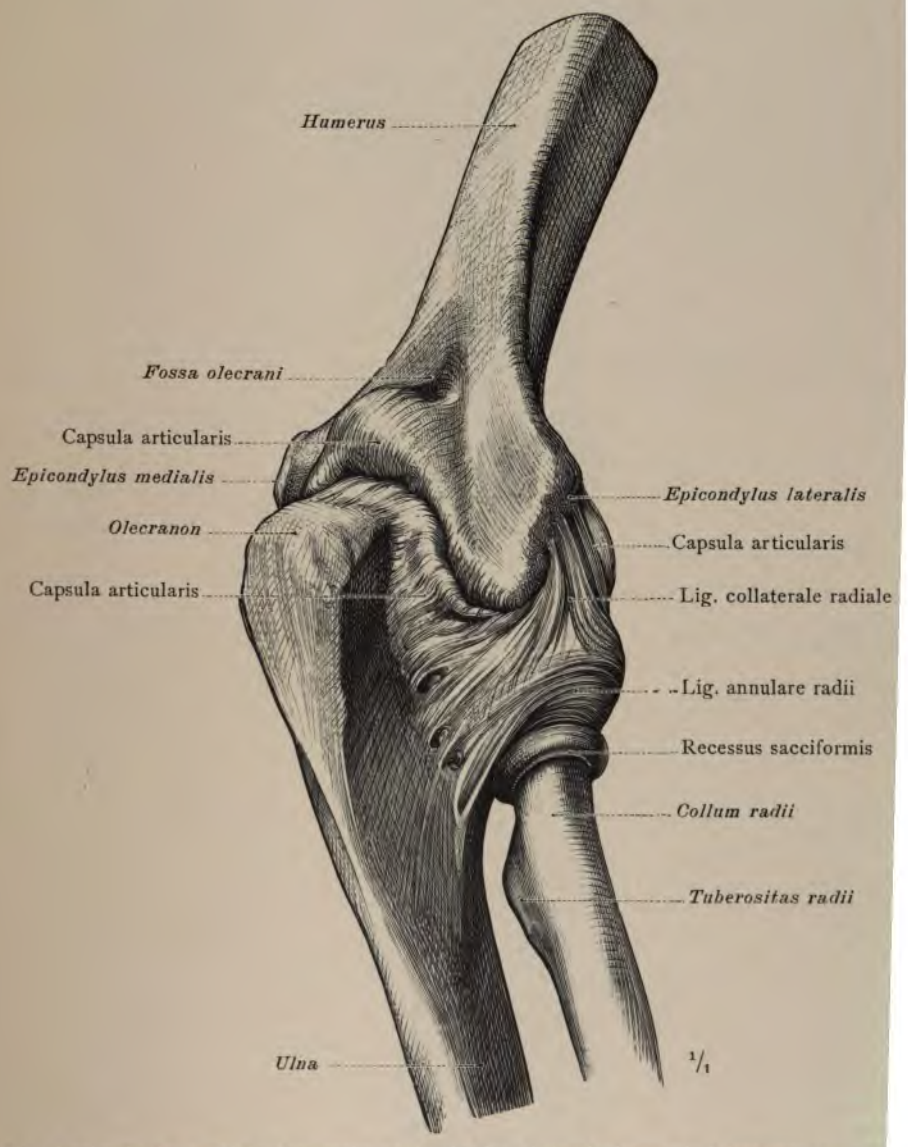

Fig. 437. Articulatio cubiti: Capsula articularis, Gelenkskapsel; Ligamentum c radiale, das radiale Seitenband; Ligamentum annulare radii, Ringband der Recessus sacciformis.
(Rechtes Ellbogengelenk von der dorso-radialen Seite. Der Recessus sa wurde mit Talg eingespritzt.)

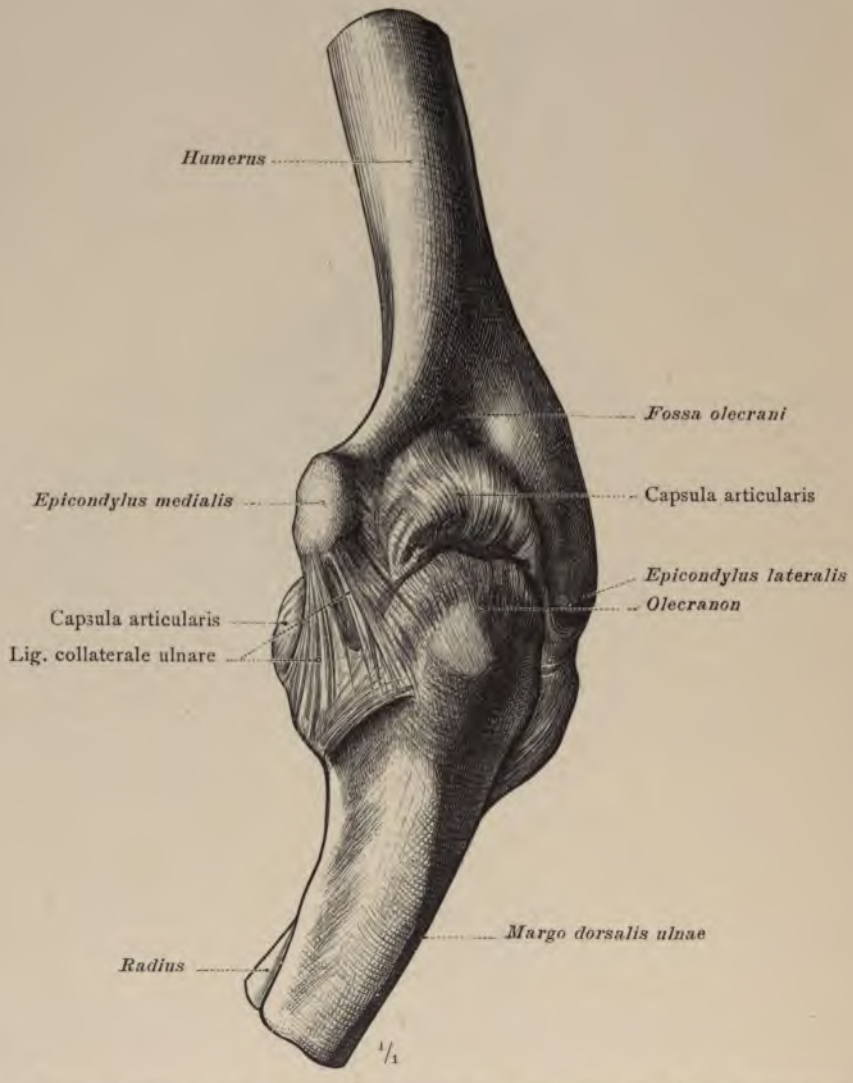

Fig. 436. Articulatio cubiti: Capsula articularis, Gelenkskapsel; Ligamentum collaterale ulnare, das ulnare Seitenband.
(Rechtes Ellbogengelenk von der dorso-ulnaren Seite.)

Articulatio cubiti, Ellbogengelenk.

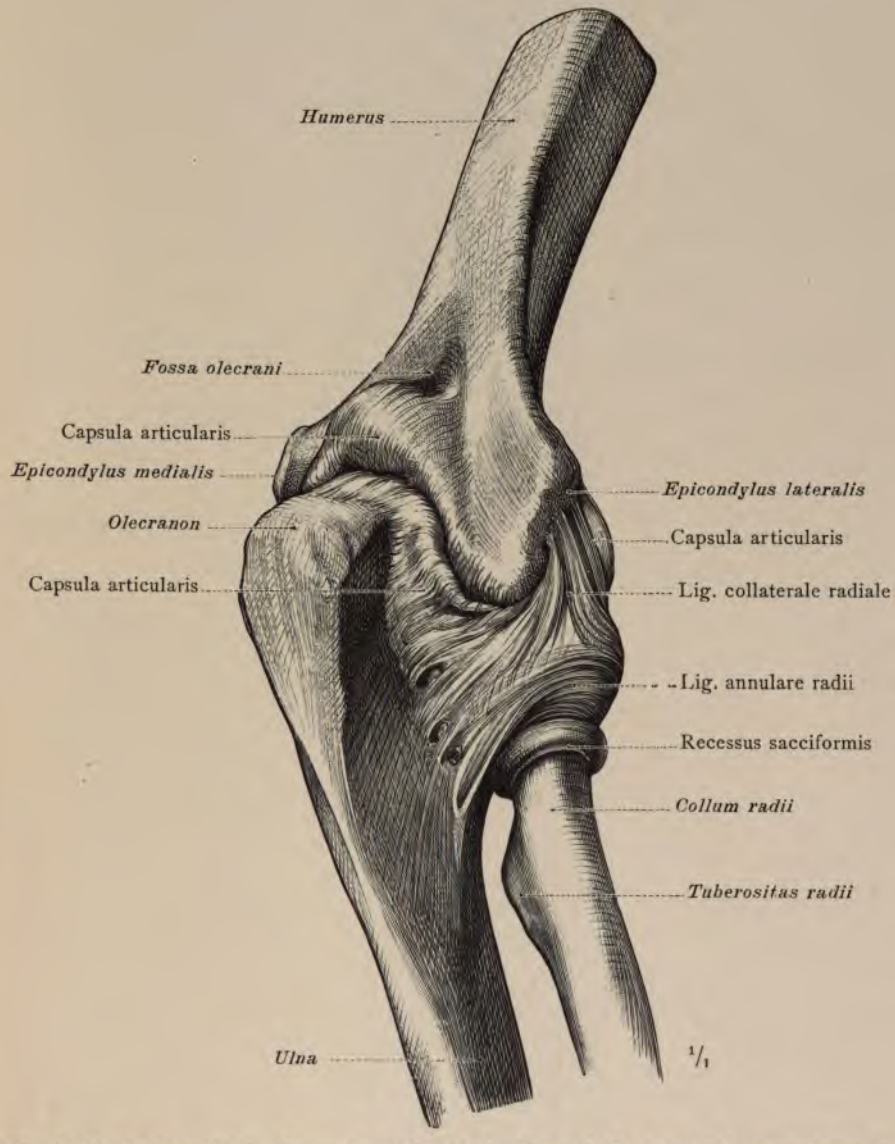

Fig. 437. Articulatio cubiti: Capsula articularis, Gelenkskapsel; Ligamentum collaterale radiale, das radiale Seitenband; Ligamentum annulare radii, Ringband der Speiche; Recessus sacciformis.
(Rechtes Ellbogengelenk von der dorso-radialen Seite. Der Recessus sacciformis wurde mit Talg eingespritzt.)

Articulatio cubiti, Ellbogengelenk.

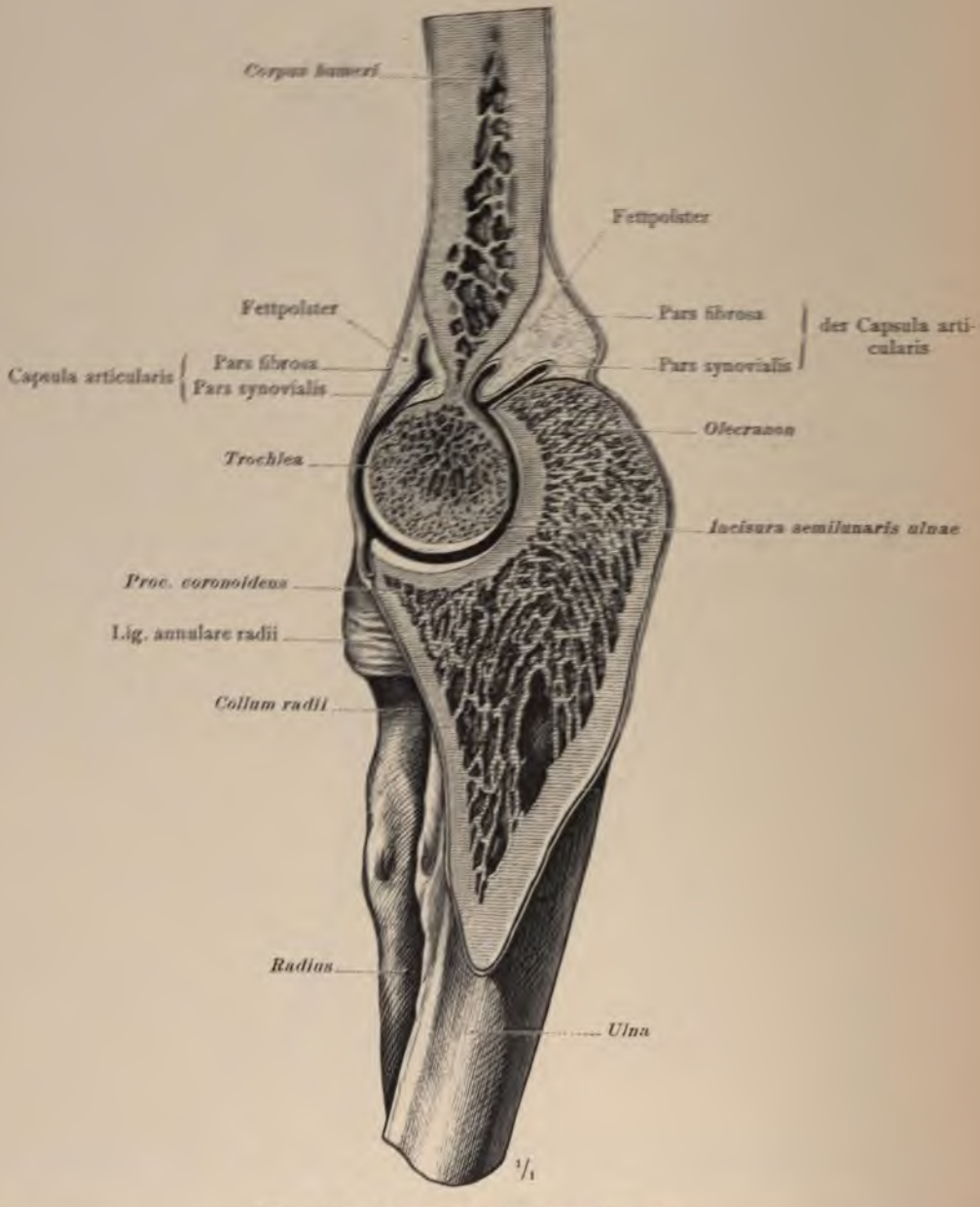

Fig. 438. Articulatio humeroulnaris.
(Rechtes Ellbogengelenk, sagittal durchgeschnitten; radiale Hälfte. Der Durchschnitt geht durch die Furche der Rolle, senkrecht zur Axe der letzteren.)

Articulatio cubiti, Ellbogengelenk.

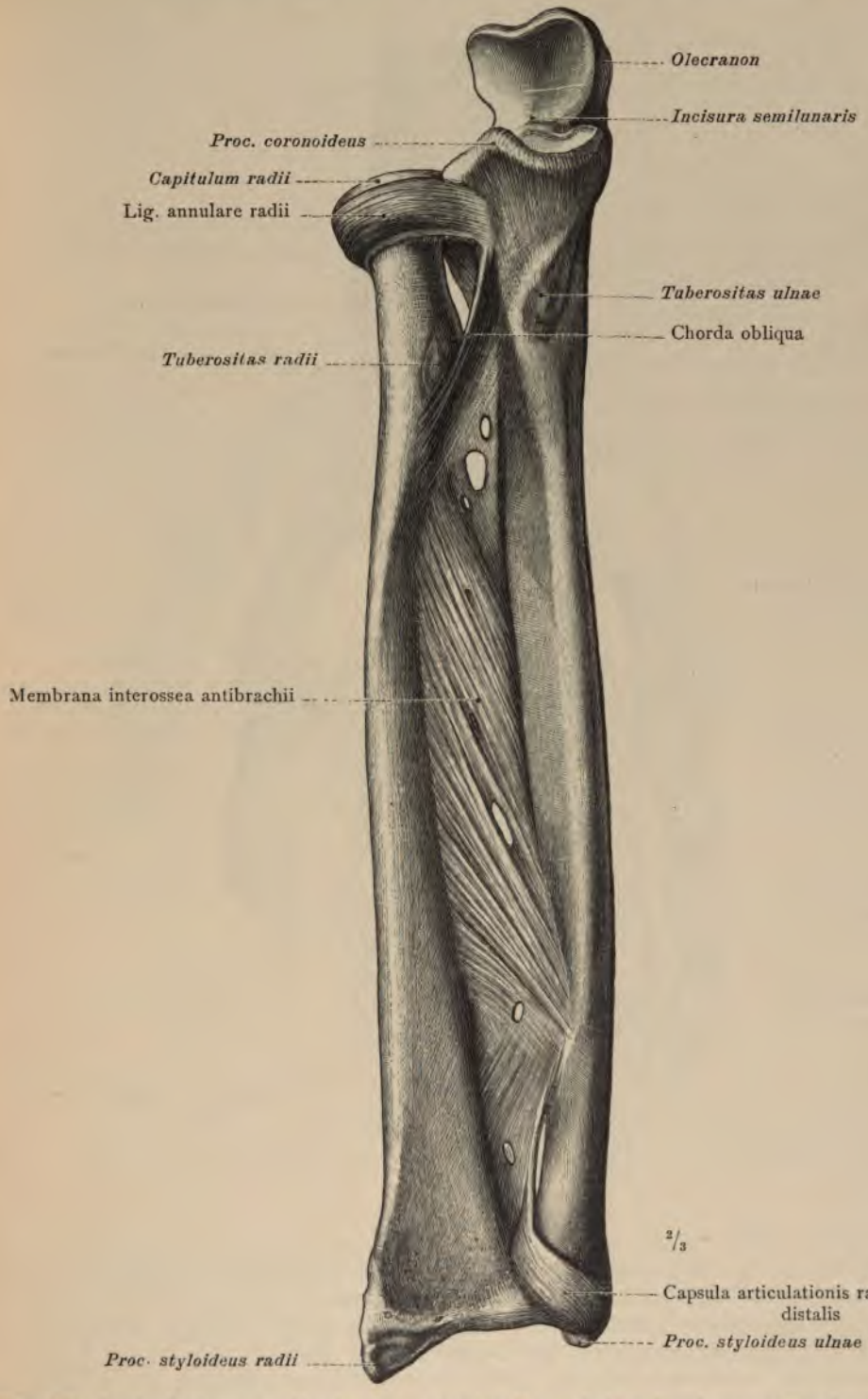

Fig. 439. Articulationes radioulnares, proximalis und distalis, das proximale und distale Ellen-Speichengelenk: Ligamentum annulare radii, Ringband der Speiche; Membrana interossea antibrachii, Zwischenknochenhaut des Unterarmes.
(Das Skelet des rechten Unterarmes; Ansicht von der volaren Seite.)

Verbindungen der Unterarmknochen.

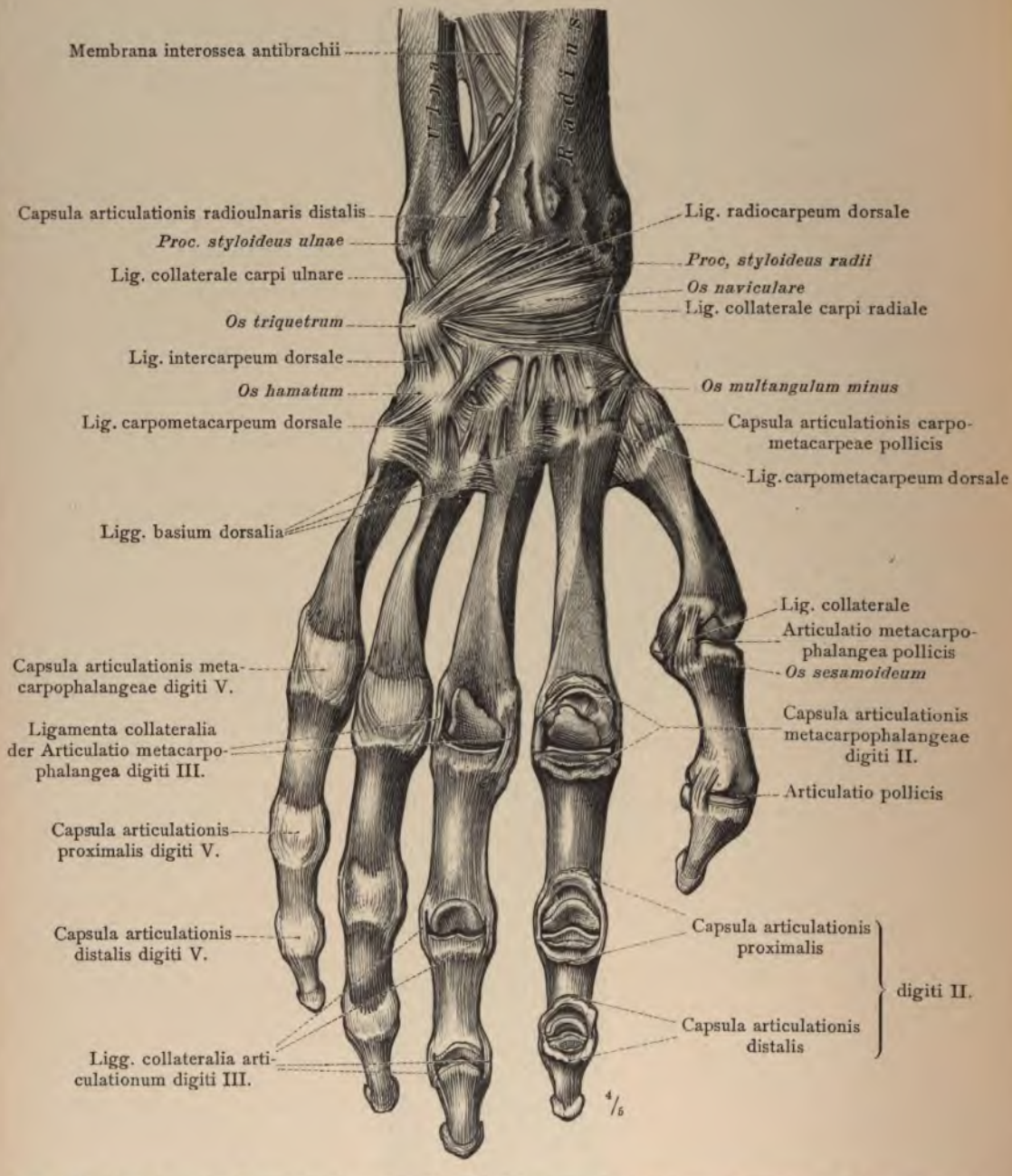

Fig. 440. Der dorsale Bandapparat der Hand: Ligamenta collateralia carpi, die Seitenbänder des Handgelenkes; die oberflächlichen Bänder der Handwurzel und der Mittelhand. Die Kapseln und die Seitenbänder der Fingergrund- und der Fingergelenke.
(Die dorsale Kapselwand wurde an den Gelenken des Zeigefingers in der Mitte quer entzweigeschnitten und distal und proximal umgelegt, an denjenigen des Mittelfingers und des Daumens bis zu den Seitenbändern abgetragen, an den übrigen Gelenken ganz erhalten.)

Articulationes manus et digitorum, Hand- und Fingergelenke.

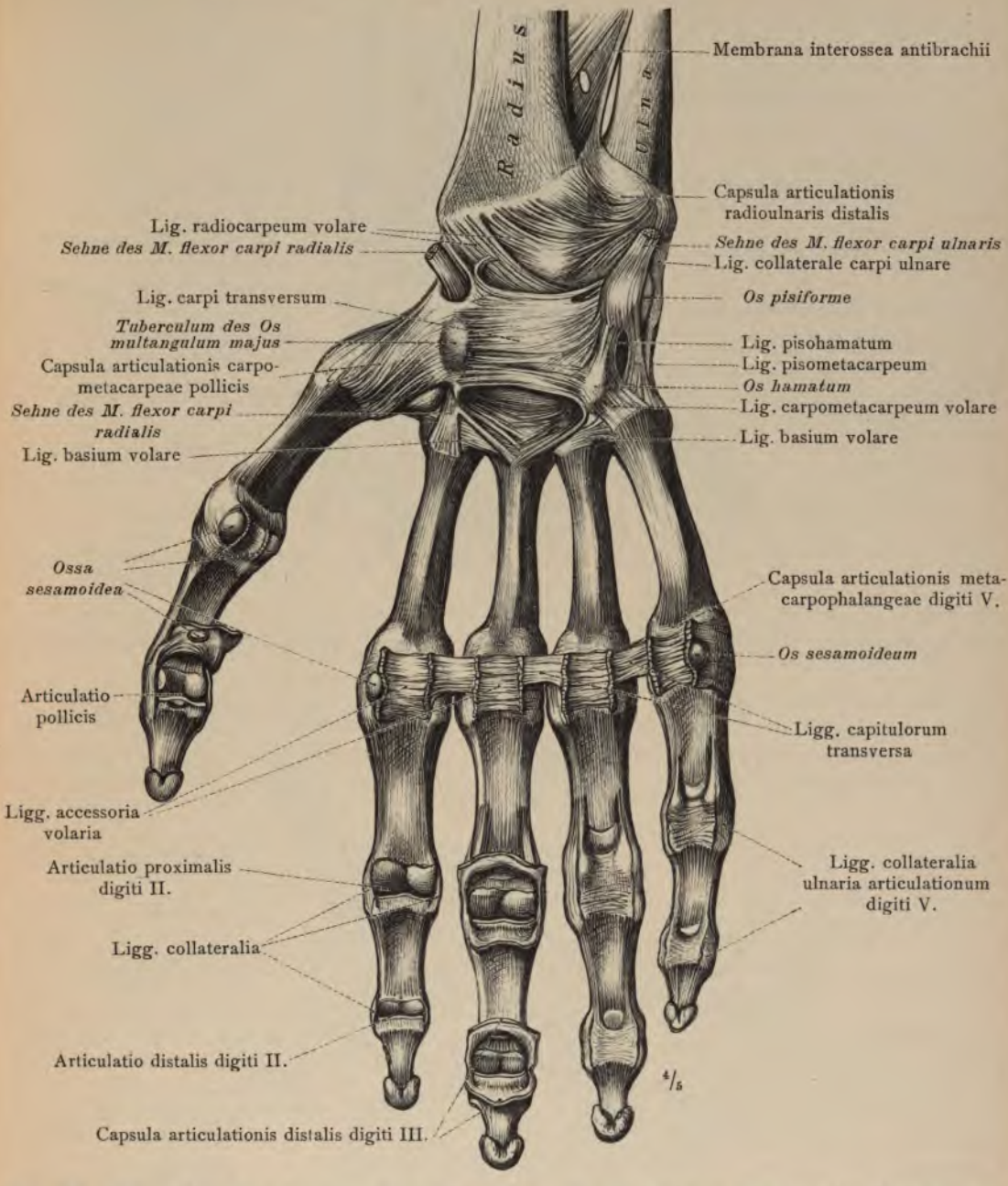

Fig. 441. Der volare Bandapparat der Hand: die oberflächlichen Bänder der Handwurzel und der Mittelhand; die Kapseln und die Bänder der Fingergrund- und der Fingergelenke. Lig. carpi transversum, queres Handwurzelband; Canalis carpi, Handwurzelcanal. Beziehungen der Sehnen der Mm. flexores carpi zu den volaren Handwurzel- und Mittelhandbändern. Ligg. accessoria volaria, Sehnenrollen; Ligg. capitulorum transversa, quere Köpfchenbänder der Mittelhandknochen. Ossa sesamoidea, Sesambeine.
(Die volare Kapselwand wurde an den Gelenken des Zeigefingers bis zu den Seitenbändern ganz abgetragen, an denjenigen des Mittelfingers in der Mitte quer entzweigeschnitten und dorsal und proximal zurückgeschlagen, am Daumengelenk von ihrem distalen Ansatz und von den Seitenbändern abgetrennt und sammt dem in sie eingelagerten Sesambein proximal zurückgelegt; an den übrigen Gelenken wurde die Kapsel ganz erhalten.)

Articulationes manus et digitorum, Hand- und Fingergelenke.

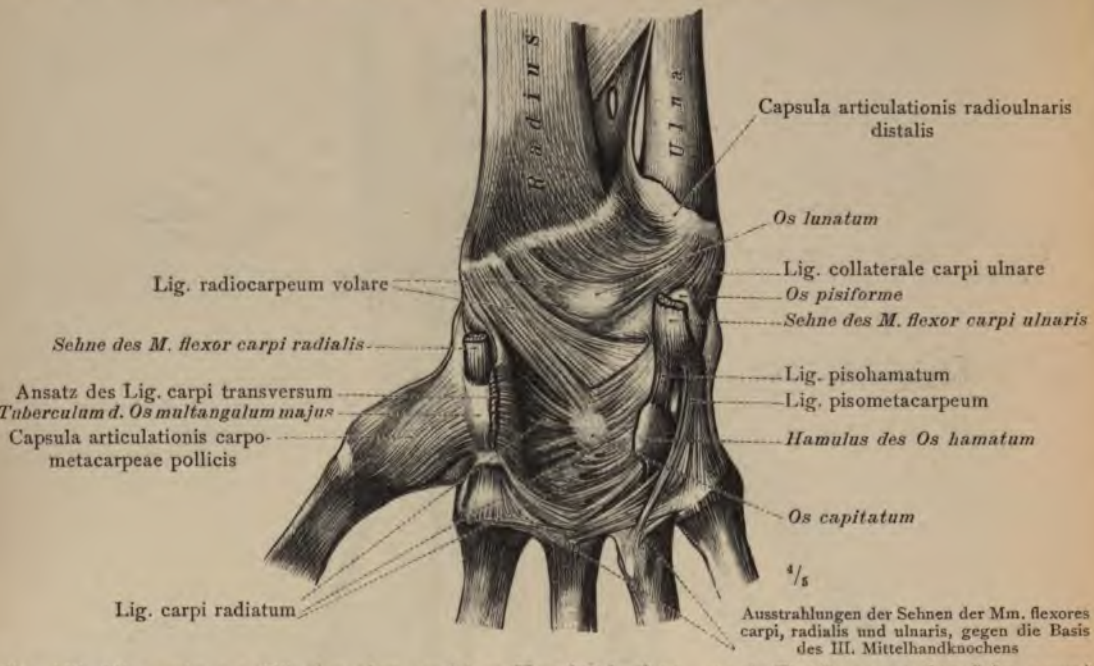

Fig. 442. Die volaren Bänder des rechten Handgelenkes, nach Entfernung des Lig. carpi transversum dargestellt: Lig. radiocarpeum volare; Lig. carpi radiatum, Strahlenband der Handwurzel.

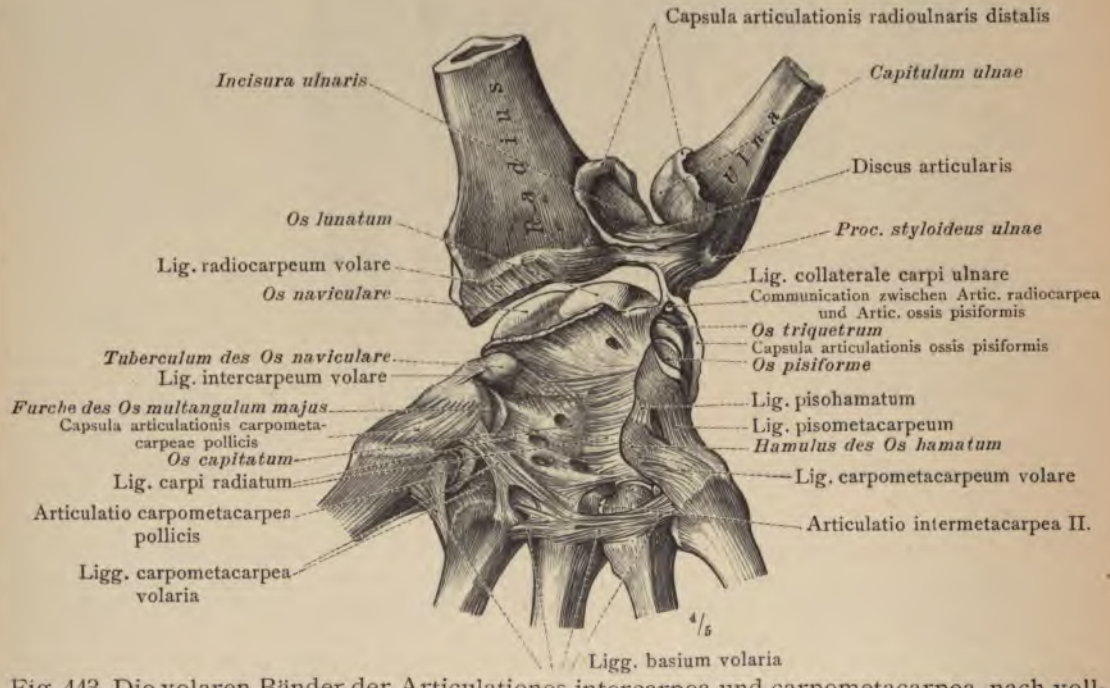

Fig. 443. Die volaren Bänder der Articulationes intercarpea und carpometacarpea, nach vollständiger Entfernung des queren Handwurzelbandes und der Sehnen der Mm. flexores carpi. (Die Articulationes radiocarpea und radioulnaris distalis wurden mit Erhaltung des Discus articularis und des Lig. collaterale carpi ulnare eröffnet, die beiden Unterarmknochen von einander und von der Handwurzel abgezogen, die Articulationes ossis pisiformis, carpometacarpea pollicis und digiti IV. und intermetacarpea II. theilweise eröffnet.)

Articulatio manus, Handgelenk.

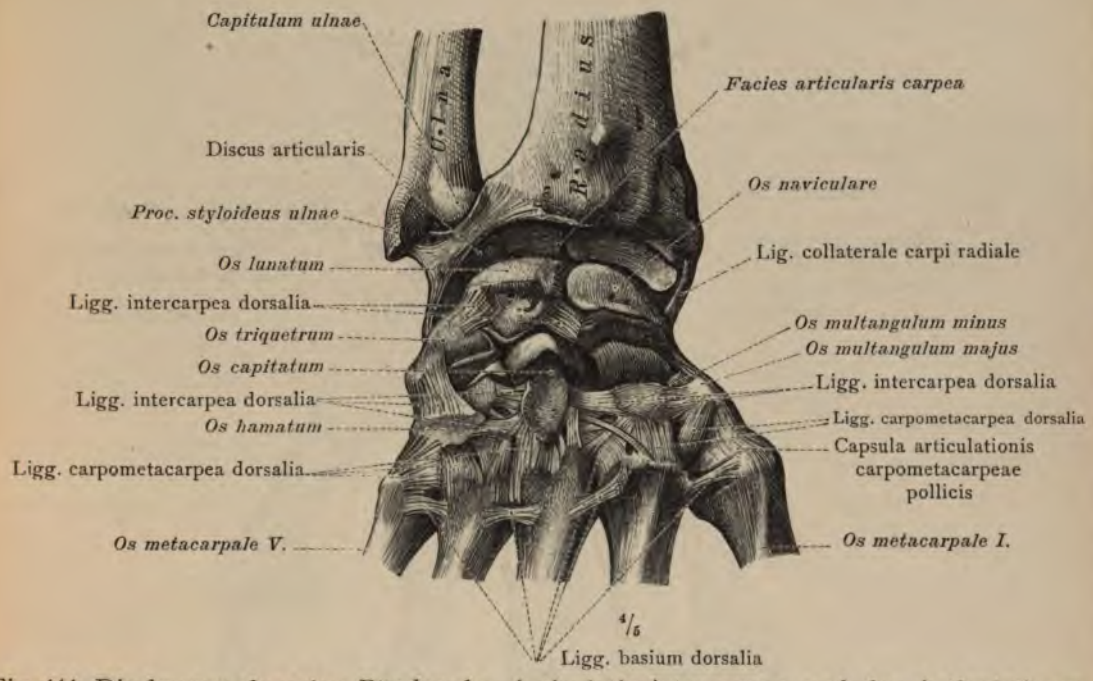

Fig. 444. Die kurzen dorsalen Bänder der Articulatio intercarpea und der Articulationes carpometacarpeae und intermetacarpeae.

(Die rechte Handwurzel mit den distalen Endstücken der Unterarmknochen und den proximalen Endstücken der Mittelhandknochen. Die Articulationes radioulnaris distalis, radiocarpea und intercarpea wurden durch Abtragung der dorsalen Kapselwand eröffnet und die Unterarmknochen von der Handwurzel proximal etwas abgezogen.)

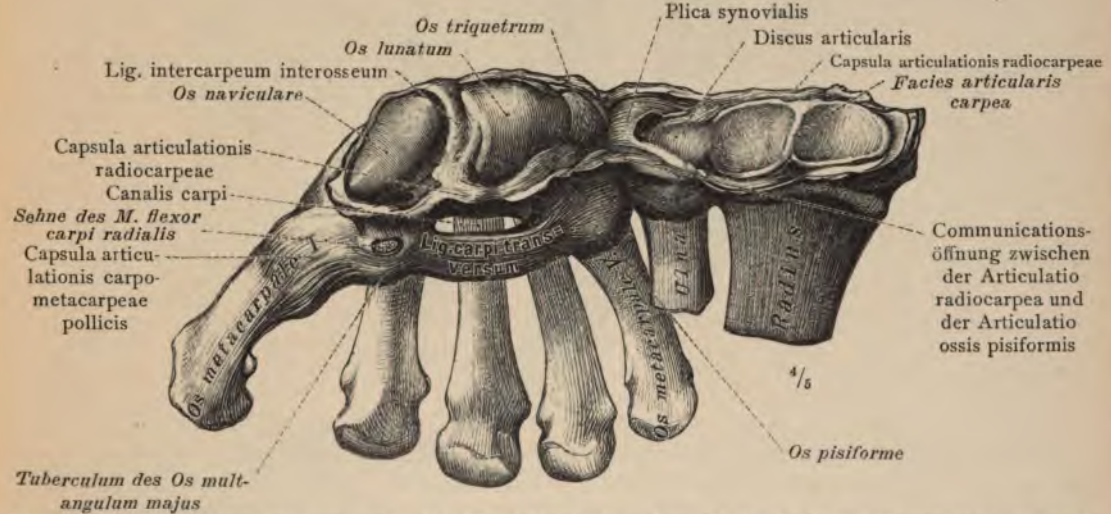

Fig. 445. Die Gelenkflächen und die Kapselansätze der Articulatio radiocarpea; Canalis carpi, der Handwurzelkanal.

(Die rechte Handwurzel mit den Mittelhandknochen; Ansicht von der volaren und proximalen Seite. Die distalen Endstücke der Unterarmknochen wurden, nachdem die Kapsel der Articulatio radiocarpea bis auf den ulnaren Antheil ringsum durchgeschnitten war, ulnar umgelegt.)

Articulatio manus, Handgelenk.

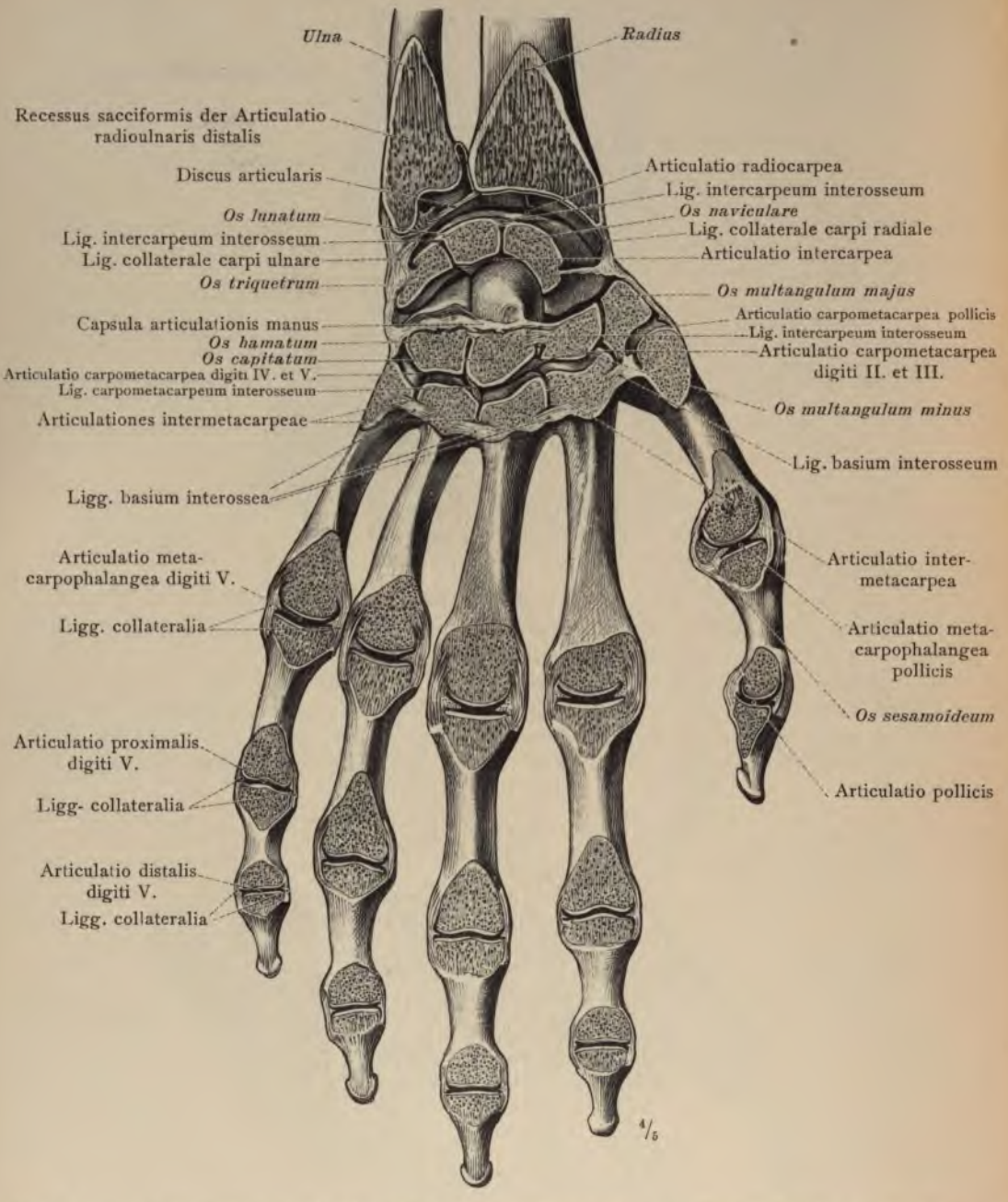

Fig. 446. Articulatio radioulnaris distalis, das distale Ellen-Speichengelenk. Articulatio manus, Handgelenk: Articulationes radiocarpea und intercarpea, proximales und distales Handgelenk. Articulationes carpometacarpeae, Handwurzel-Mittelhandgelenke und Articulationes intermetacarpeae. Articulationes metacarpophalangeae, Fingergrundgelenke, und Articulationes digitorum manus, Fingergelenke.
(Das Skelet der rechten Hand mit den distalen Endstücken der Unterarmknochen; Ansicht von der dorsalen Seite. Sämmtliche Gelenke wurden in radioulnarer Richtung durchgeschnitten, bis auf die Gelenke des Daumens, bei welchen der Schnitt in dorsovolarer Richtung geführt wurde.)

Articulationes manus et digitorum, Hand- und Fingergelenke.

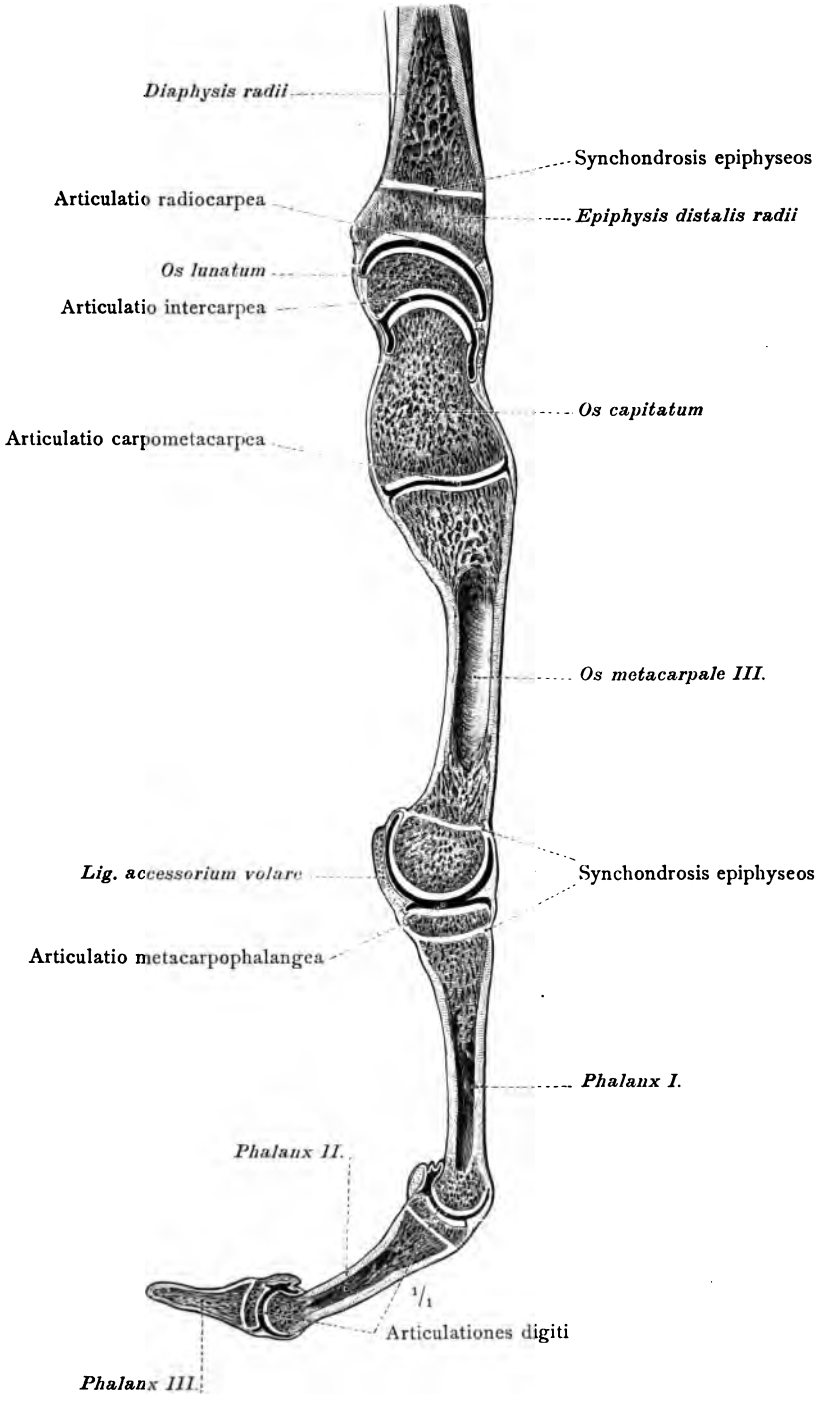

Fig. 447. Die Gelenke der Hand, in dorsovolarer Richtung durchgeschnitten, und ihre Beziehungen zu den Epiphysenfugen.
(Die radiale Schnittfläche der rechten Hand eines 17 Jahre alten Mannes. Der Schnitt wurde durch das distale Endstück der Speiche, die Handwurzel, den III. Mittelhandknochen und den Mittelfinger geführt.)

Articulationes manus et digitorum, Hand- und Fingergelenke.

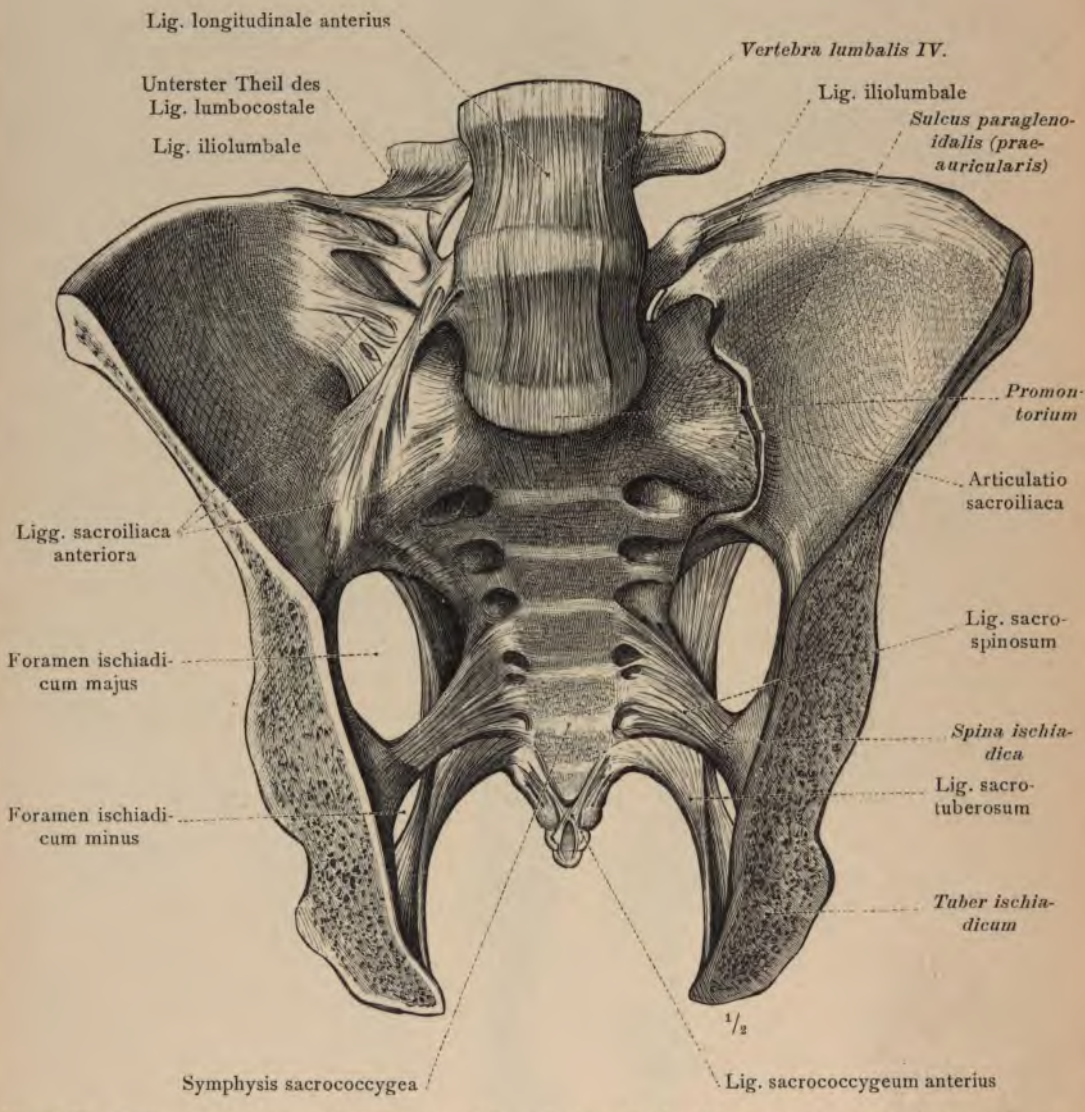

Fig. 448. Articulatio sacroiliaca, Kreuz-Darmbeingelenk: Ligamenta sacroiliaca anteriora, vordere Kreuz-Darmbeinbänder; Ligamentum iliolumbale, Darmbein-Lendenband. Ligamenta sacrospinosum und sacrotuberosum, Stachel- und Knorren-Kreuzbeinband. Foramina ischiadica, majus und minus, grosses und kleines Sitzbeinloch.
(Das Becken mit den zwei letzten Lendenwirbeln, frontal durchgeschnitten; hintere Hälfte. Die Kapsel des rechten Kreuz-Darmbeingelenkes wurde erhalten, diejenige des linken entfernt.)

Articulationes et Ligamenta cinguli extremitatis inferioris, Gelenk- und Bandverbindungen des Beckengürtels.

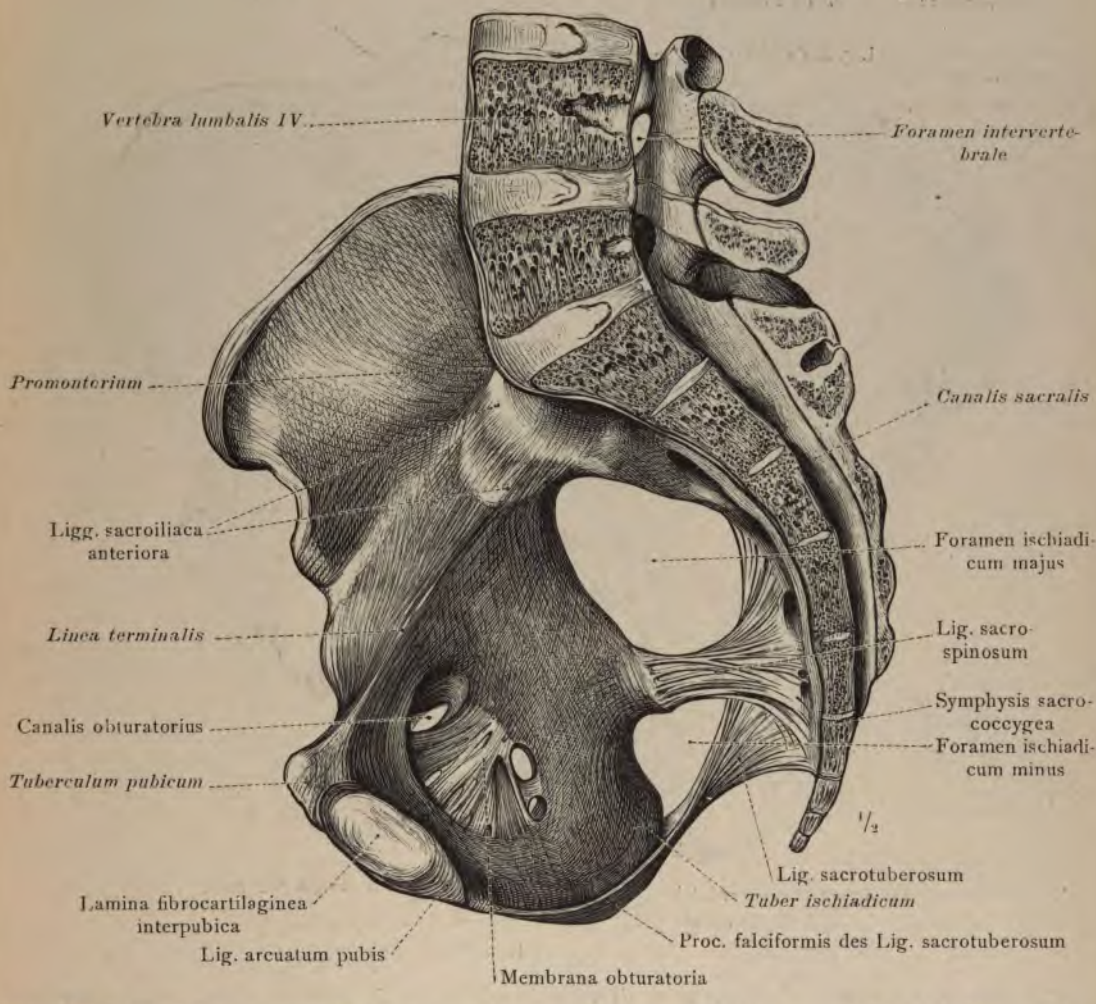

Fig. 449. Ligamenta sacrotuberosum und sacrospinosum, Knorren- und Stachel-Kreuzbeinband; Foramina ischiadica, Sitzbeinlöcher. Membrana obturatoria, Verstopfungshaut und Canalis obturatorius, Hüftlochcanal. Articulatio sacroiliaca, Kreuz-Darmbeingelenk. (Die rechte Hälfte eines median durchgeschnittenen Beckens; Ansicht von der medialen Seite.)

Articulationes et Ligamenta cinguli extremitatis inferioris, Gelenk- und Bandverbindungen des Beckengürtels.

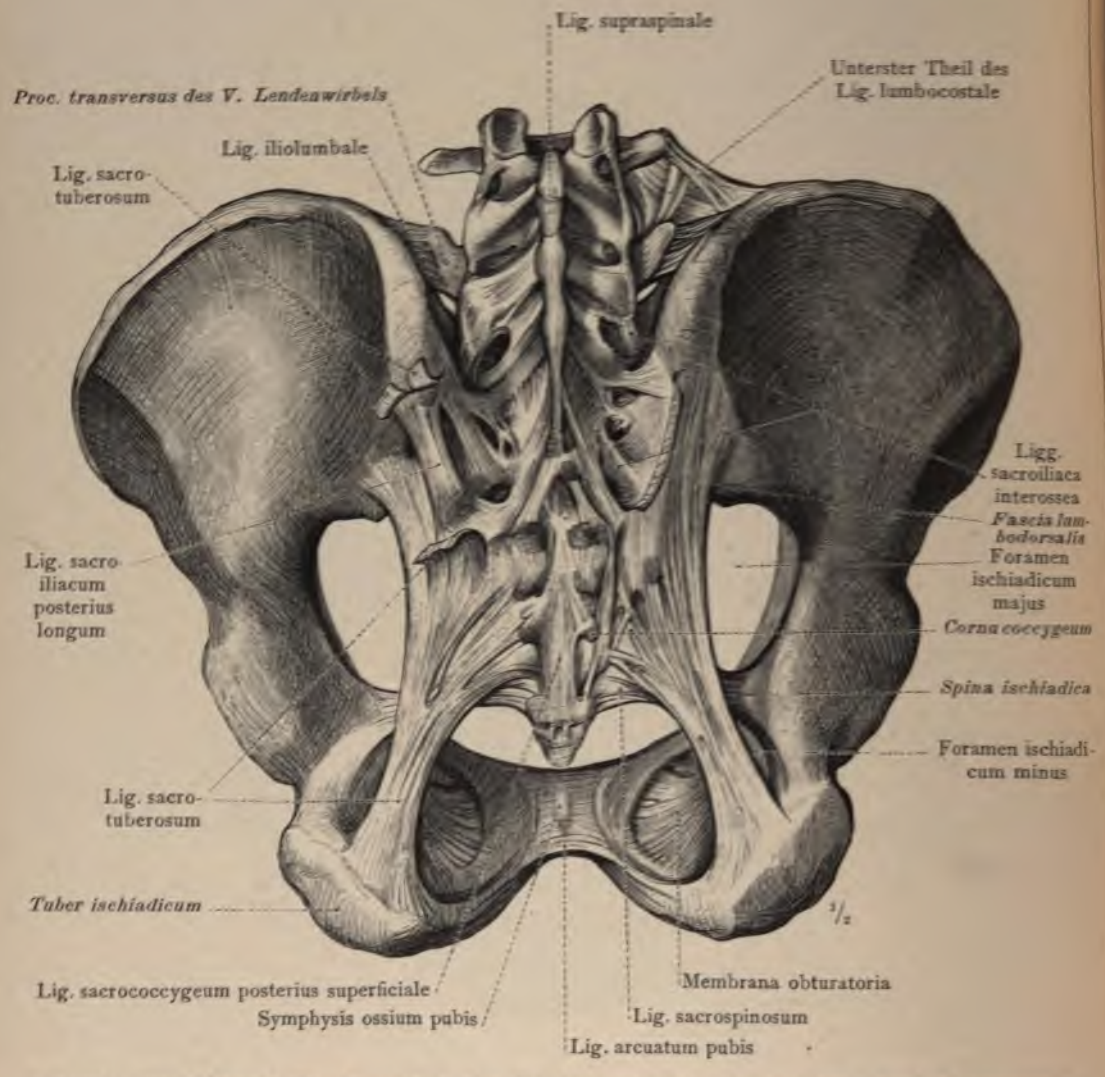

Fig. 450. Der dorsale Bandapparat des Beckengürtels: Ligamentum sacrotuberosum, Knorren-Kreuzbeinband, und dessen Beziehung zur Fascia lumbodorsalis. Foramina ischiadica, Sitzbeinlöcher. Ligamentum sacroiliacum posterius longum, langes hinteres Kreuz-Darmbeinband; Ligamenta sacroiliaca interossea; Ligamentum iliolumbale, Darmbein-Lendenband.

(Das Becken mit den zwei letzten Lendenwirbeln; Ansicht von der hinteren Seite. Rechts wurde die Fascia lumbodorsalis nahe ihrem Uebergang in das Ligamentum sacrotuberosum abgeschnitten und lateral umgeschlagen, links wurde dieser oberflächliche Antheil des Ligamentum sacrotuberosum entzweigeschnitten und nach oben und unten umgelegt. Der unterste Theil des Ligamentum lumbocostale wurde auf der rechten Seite erhalten, auf der linken ganz entfernt.)

Articulationes et Ligamenta cinguli extremitatis inferioris, Gelenk- und Bandverbindungen des Beckengürtels.

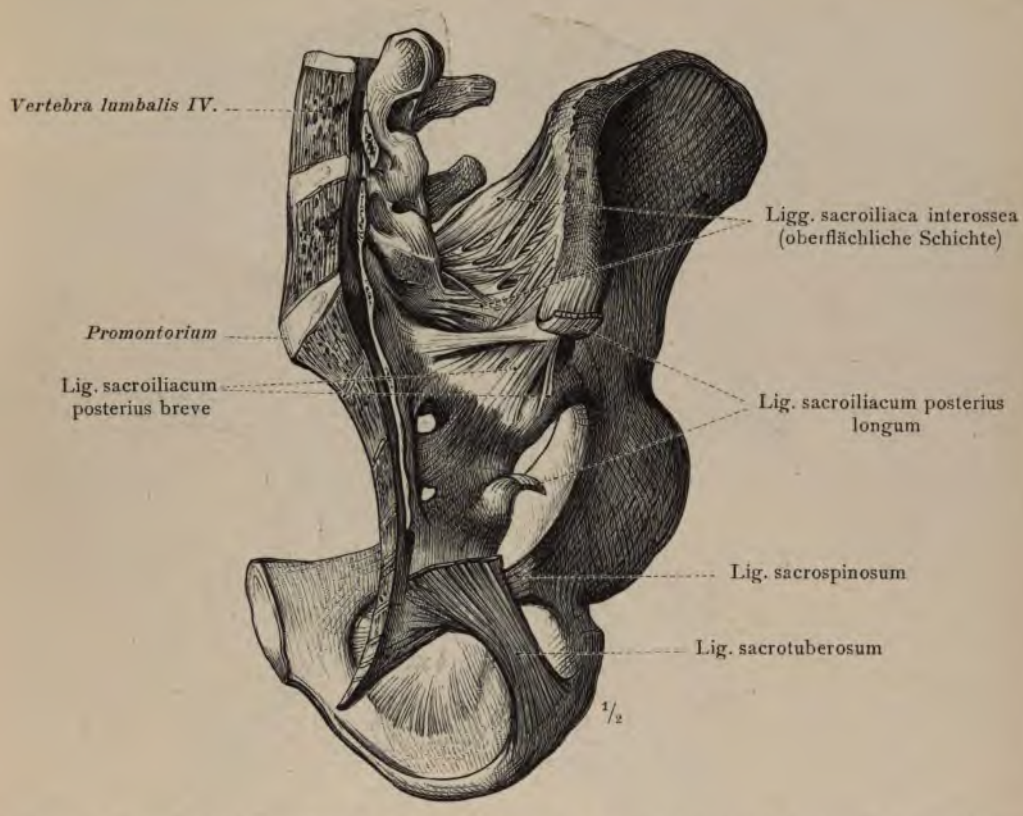

Fig. 451. Die tieferen hinteren Bänder der Articulatio sacroiliaca: Ligamenta sacroiliaca interossea; Ligamentum sacroiliacum posterius breve, kurzes hinteres Kreuz-Darmbeinband. (Die rechte Hälfte eines median durchgeschnittenen Beckens; Ansicht von der dorsomedialen Seite. Der obere Antheil des Ligamentum sacrotuberosum wurde entfernt, das entzweigeschnittene Ligamentum sacroiliacum posterius longum nach oben und unten umgelegt.)

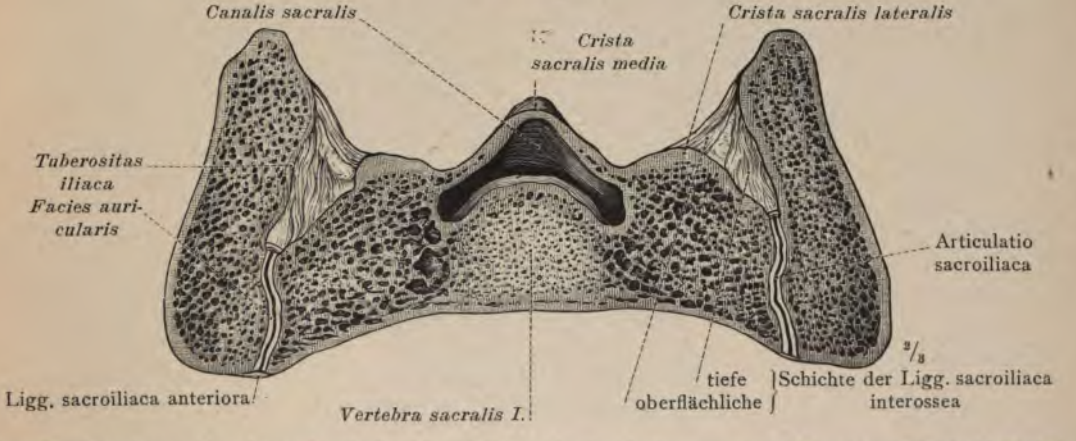

Fig. 452. Horizontaler Durchschnitt durch die Articulationes sacroiliacae, untere Schnittfläche: Oberflächliche und tiefe Schichte der Ligamenta sacroiliaca interossea. (Der Schnitt wurde senkrecht zur Längsaxe des Kreuzbeins durch die Mitte des ersten Kreuzwirbelkörpers geführt.)

Articulationes et Ligamenta cinguli extremitatis inferioris, Gelenk- und Bandverbindungen des Beckengürtels.

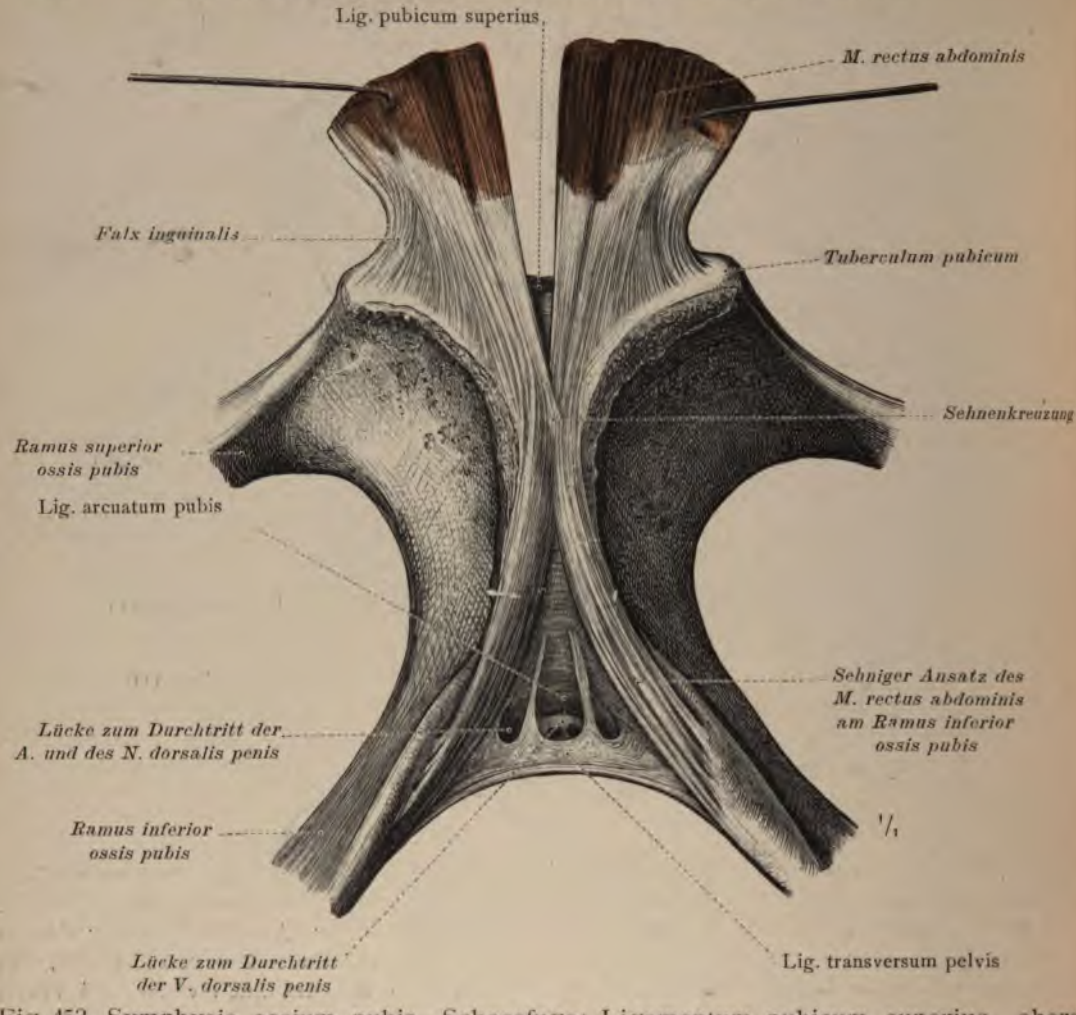

Fig. 453. Symphysis ossium pubis, Schossfuge: Ligamentum pubicum superius, oberes Schossfugenband; Ligamentum arcuatum pubis, Bogenband der Schossfuge; Ligamentum transversum pelvis, queres Beckenband. Die Ansätze der Sehnen der Mm. recti abdominis an den Schambeinen und die Beziehungen dieser Sehnen zur Schossfuge.
(Die Schossfuge in der Ansicht von vorne. Die unteren Endstücke der geraden Bauchmuskeln wurden etwas auseinandergezogen.)

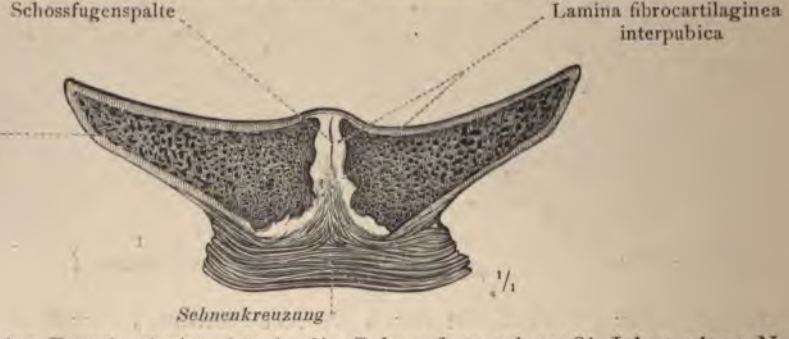

Fig. 454. Horizontaler Durchschnitt durch die Schossfuge einer 21 Jahre alten Nullipara, untere Schnittfläche: Lamina fibrocartilaginea interpubica, Faserknorpelscheibe der Schossfuge; Schossfugenspalte. Verstärkungen der Verbindung durch die vor derselben sich kreuzenden Ansatzsehnen der geraden und äusseren schiefen Bauchmuskeln.
(Der Schnitt wurde etwa in der halben Höhe der Schossfuge geführt.)

Symphysis ossium pubis, Schossfuge.

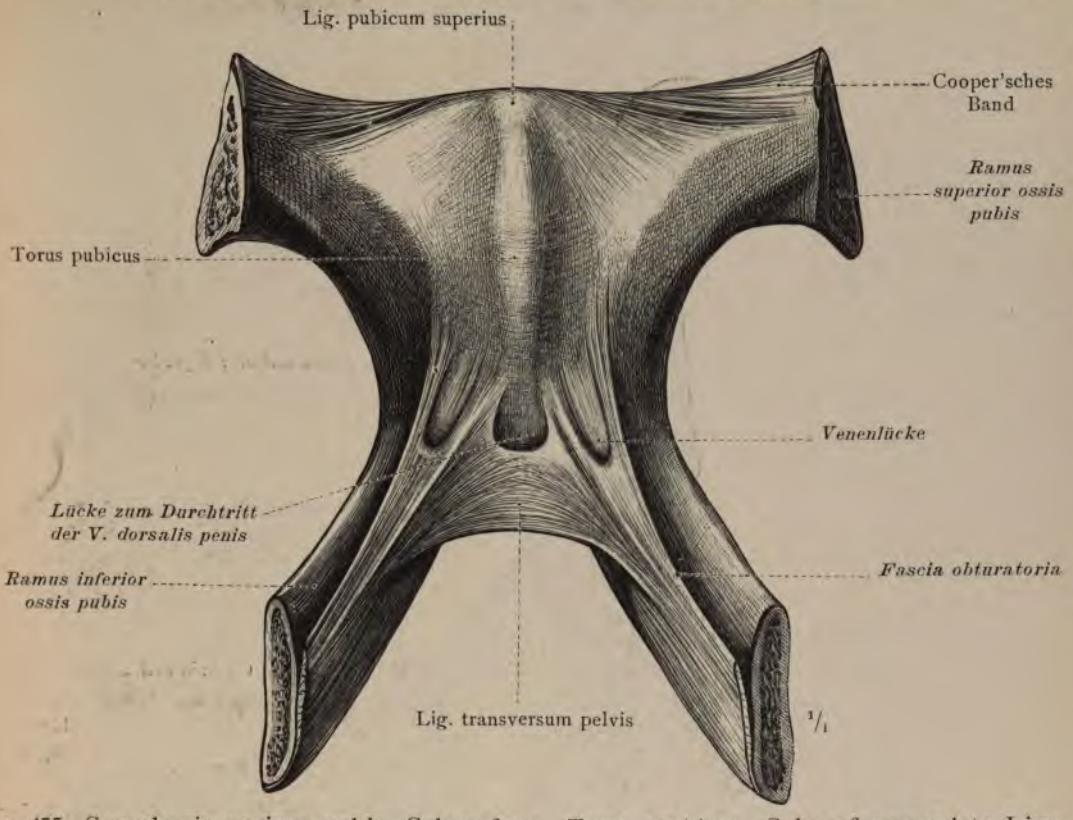

Fig. 455. Symphysis ossium pubis, Schossfuge: Torus pubicus, Schossfugenwulst; Ligamentum transversum pelvis, queres Beckenband, mit den Venenlücken und dessen Verbindungen mit der Fascia obturatoria.
(Die Schossfuge in der Ansicht von hinten.)

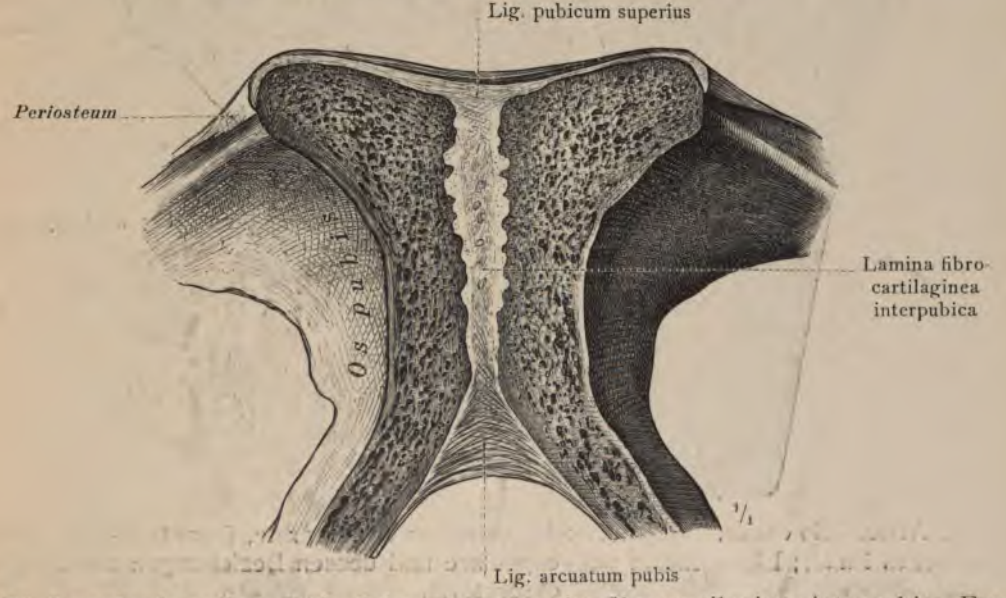

Fig. 456. Symphysis ossium pubis, Schossfuge: Lamina fibrocartilaginea interpubica, Faserknorpelscheibe der Schossfuge; Ligamentum pubicum superius, oberes Schossfugenband; Ligamentum arcuatum pubis, Bogenband der Schossfuge.
(Die hintere Hälfte der frontal durchgeschnittenen Schossfuge.)

Symphysis ossium pubis, Schossfuge.

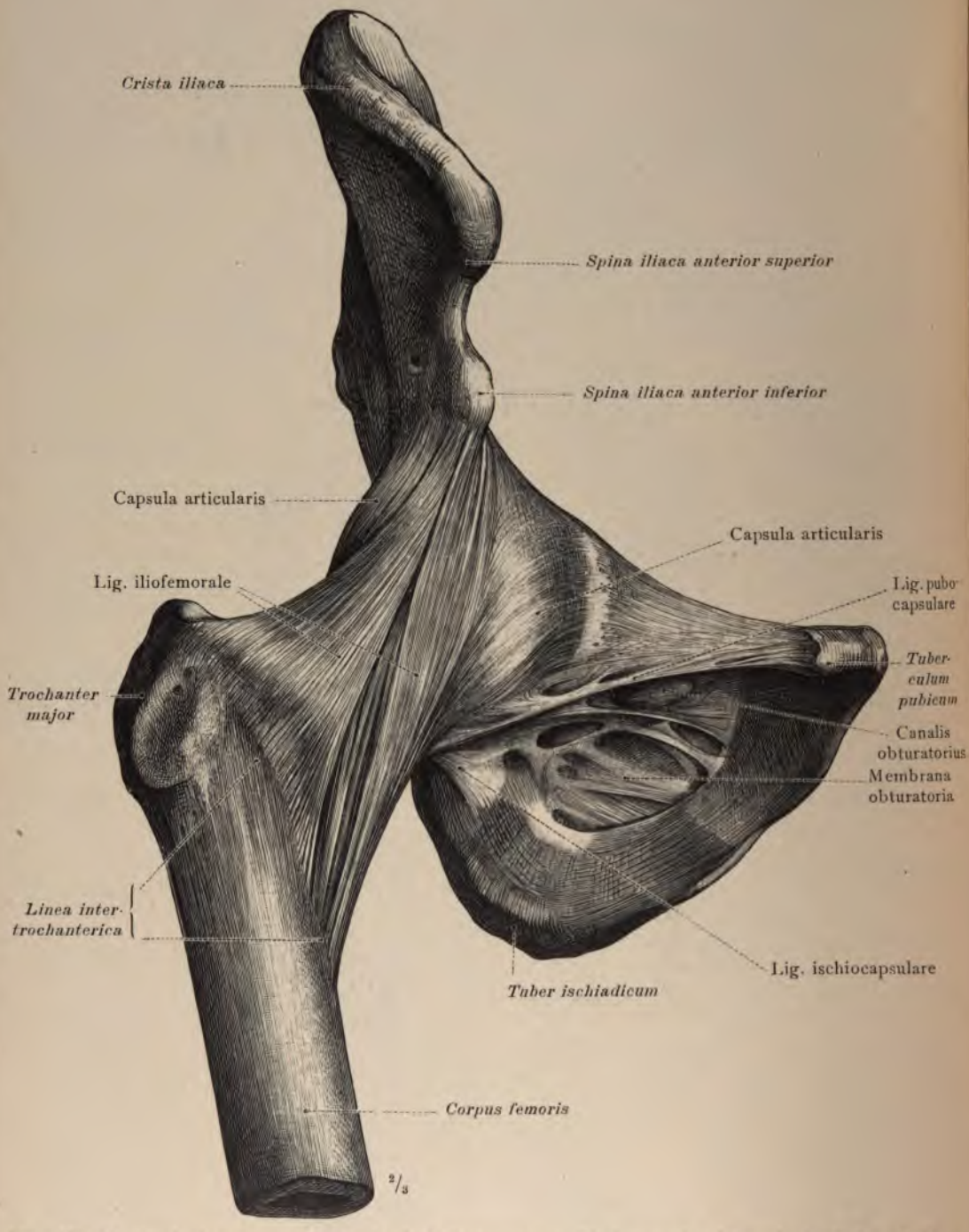

Fig. 457. Articulatio coxae, Hüftgelenk: Ligamentum iliofemorale, Darmbein-Schenkelband (Bertin'sches Band); Ligamentum pubocapsulare und dessen Beziehungen zur Membrana obturatoria.
(Das rechte Hüftgelenk in der Ansicht von vorne.)

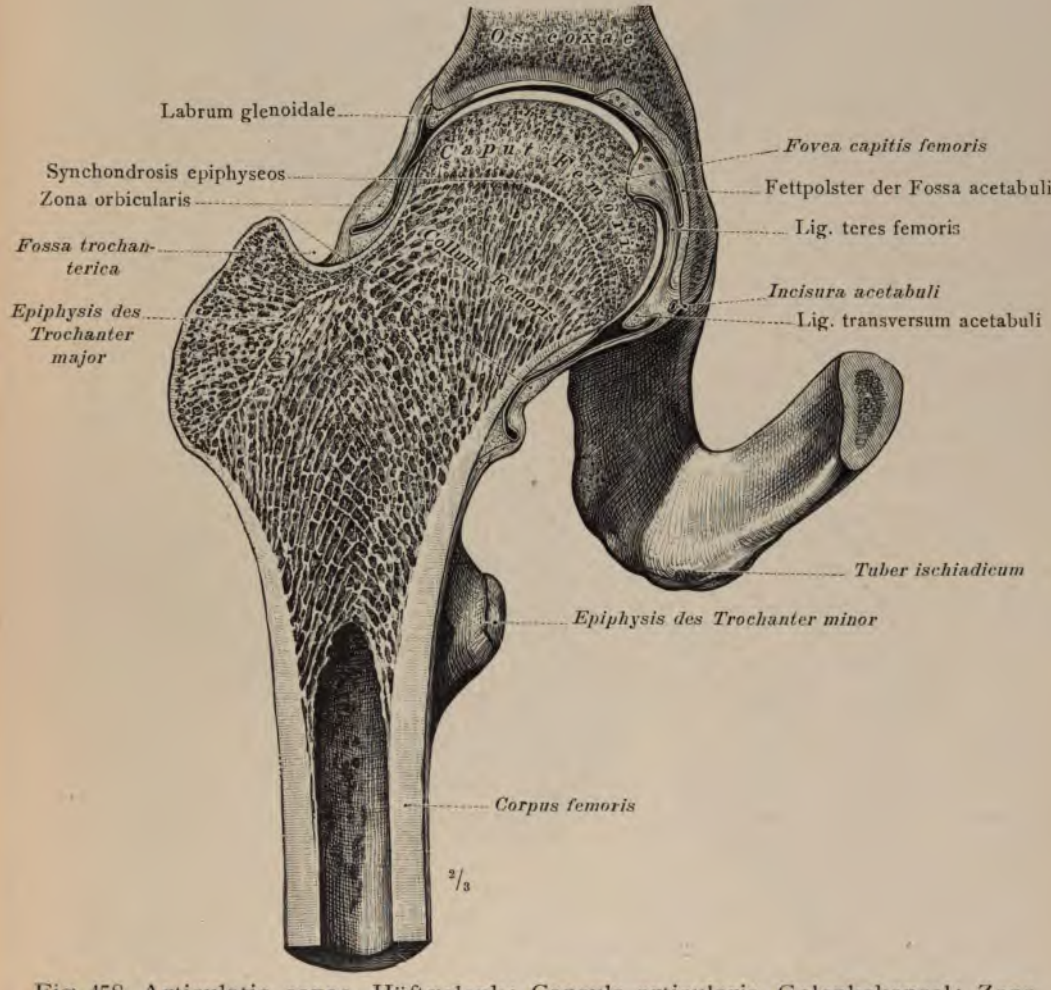

Fig. 458. Articulatio coxae, Hüftgelenk: Capsula articularis, Gelenkskapsel; Zona orbicularis, Ringband des Schenkelkopfes. Verhältnis der Epiphysenfuge des Schenkelkopfes zum Gelenke.
(Das rechte Hüftgelenk, frontal durchgeschnitten; hintere Hälfte. Der Schnitt wurde durch die Mitte des Pfannenausschnittes und der Schenkelkopfgrube geführt.)

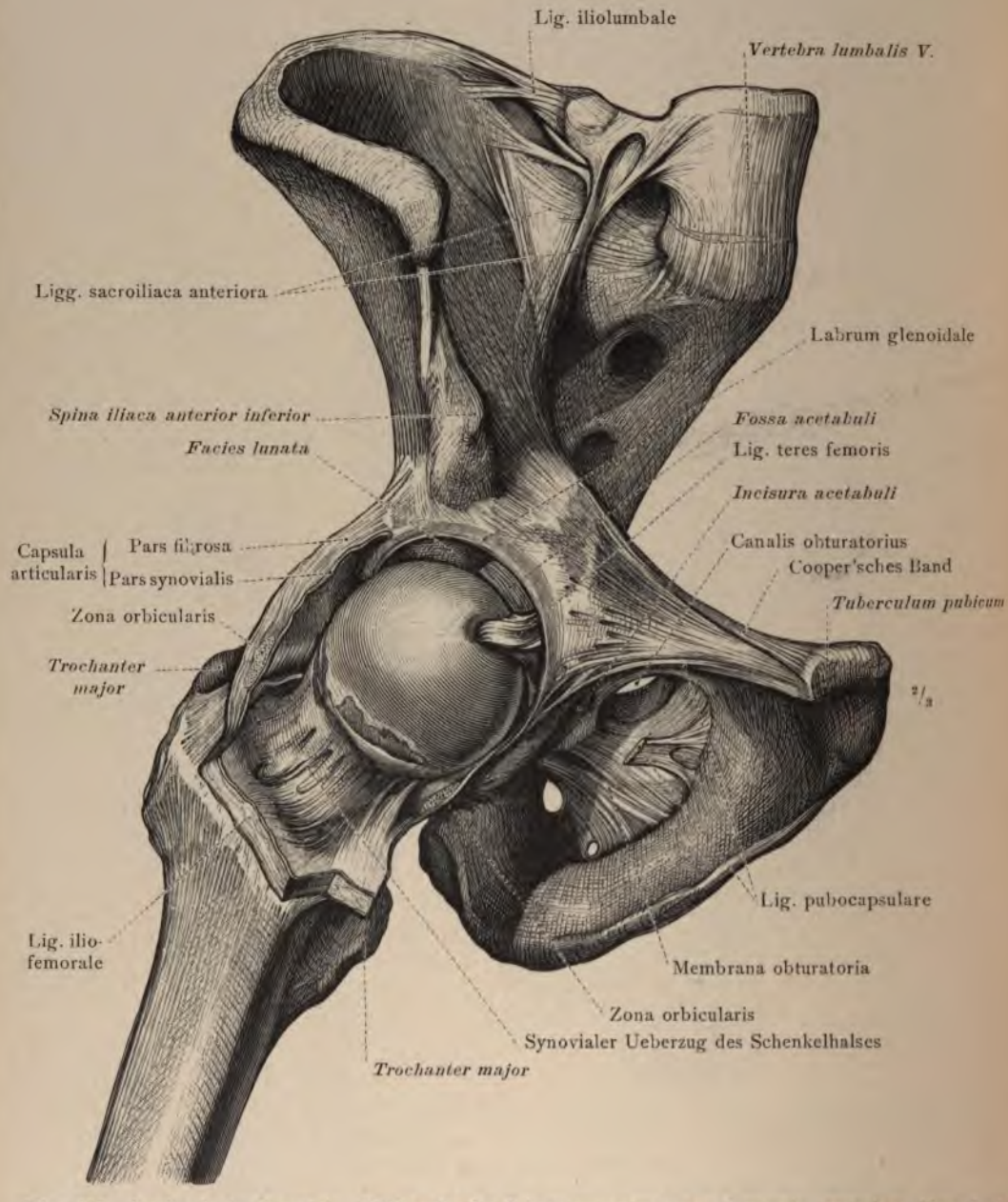

Fig. 459. Articulatio femoris, Hüftgelenk: Ligamentum teres femoris, rundes Band des Schenkelkopfes; Labrum glenoidale, Pfannenlippe; Capsula articularis, Gelenkskapsel und der Umschlag ihres synovialen Antheiles auf den Schenkelhals; Zona orbicularis, Ringband des Schenkelkopfes.
(Das rechte Hüftgelenk in der Ansicht von vorne. Die vordere Kapselwand wurde bis auf ihren zurückgelegten distalen Ansatz entfernt, der Schenkelkopf aus der Gelenkpfanne lateral-abwärts etwas herausgezogen.)

Articulatio coxae, Hüftgelenk.

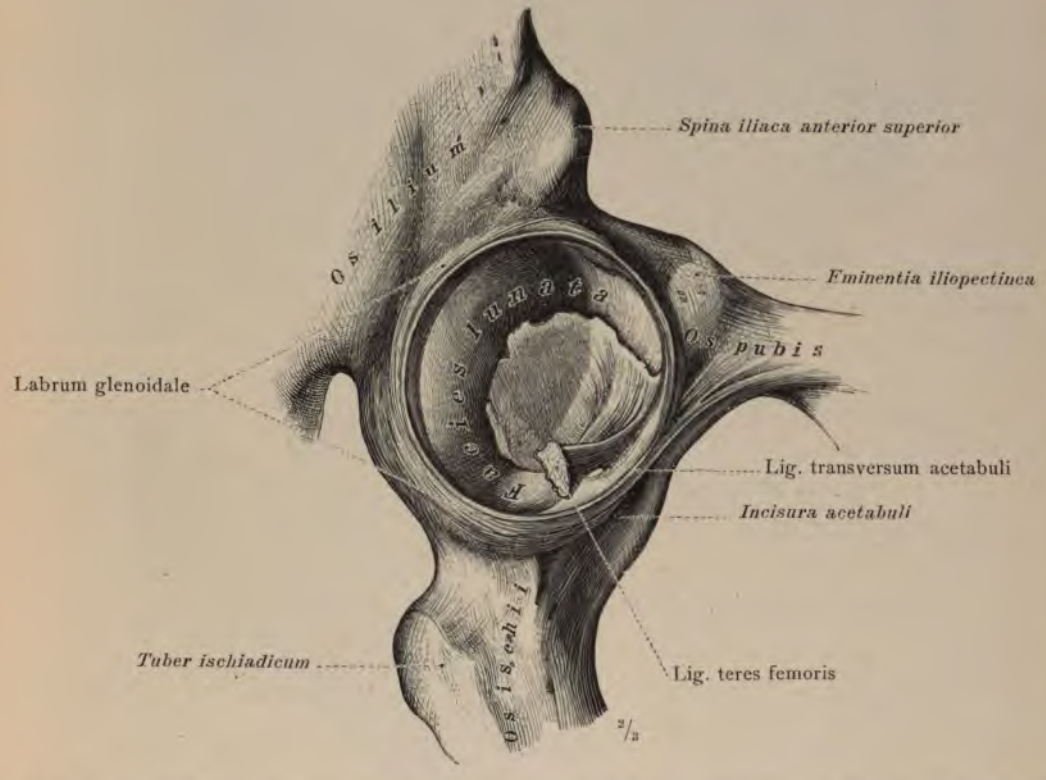

Fig. 460. Articulatio coxae, Hüftgelenk: Acetabulum, Hüftgelenkspfanne; Labrum glenoidale und Ligamentum transversum acetabuli, Pfannenlippe und queres Pfannenband. Ligamentum teres femoris, rundes Band des Schenkelkopfes.
(Einblick in die Pfanne des rechten Hüftgelenkes. Das runde Band wurde dicht an seinem Ansatz am Schenkelkopf durchgeschnitten.)

Articulatio coxae, Hüftgelenk.

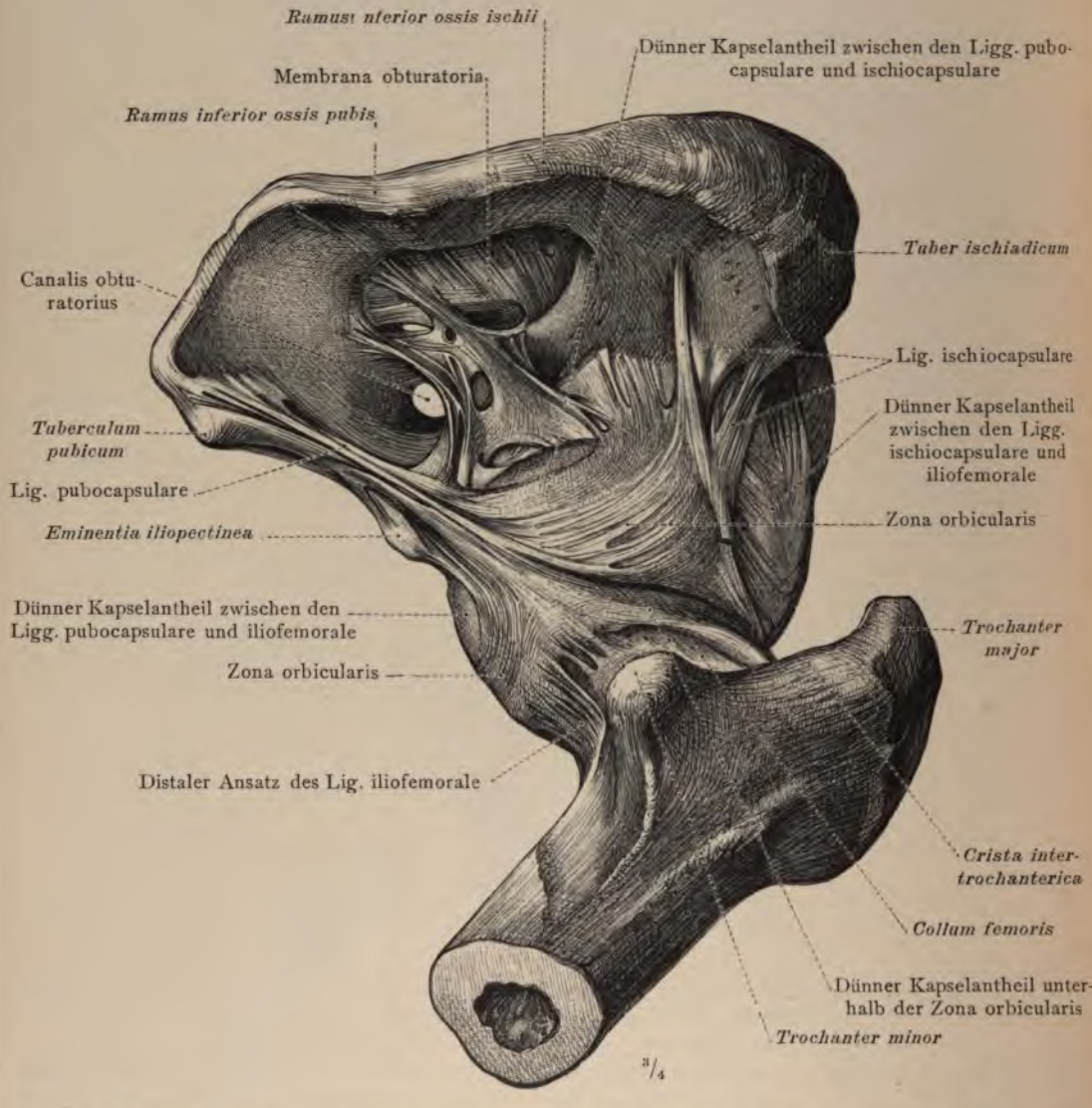

Fig. 461. Articulatio coxae, Hüftgelenk: Capsula articularis, Gelenkskapsel; Zona orbicularis, Ringband des Schenkelkopfes; dessen Beziehungen zu den Ligamenta pubocapsulare und ischiocapsulare. Membrana obturatoria und Canalis obturatorius, Verstopfungshaut und Hüftlochcanal.
(Die dorso-mediale Seite des rechten Hüftgelenkes in der Ansicht von unten. Die Gelenkhöhle wurde mit Talg eingespritzt.)

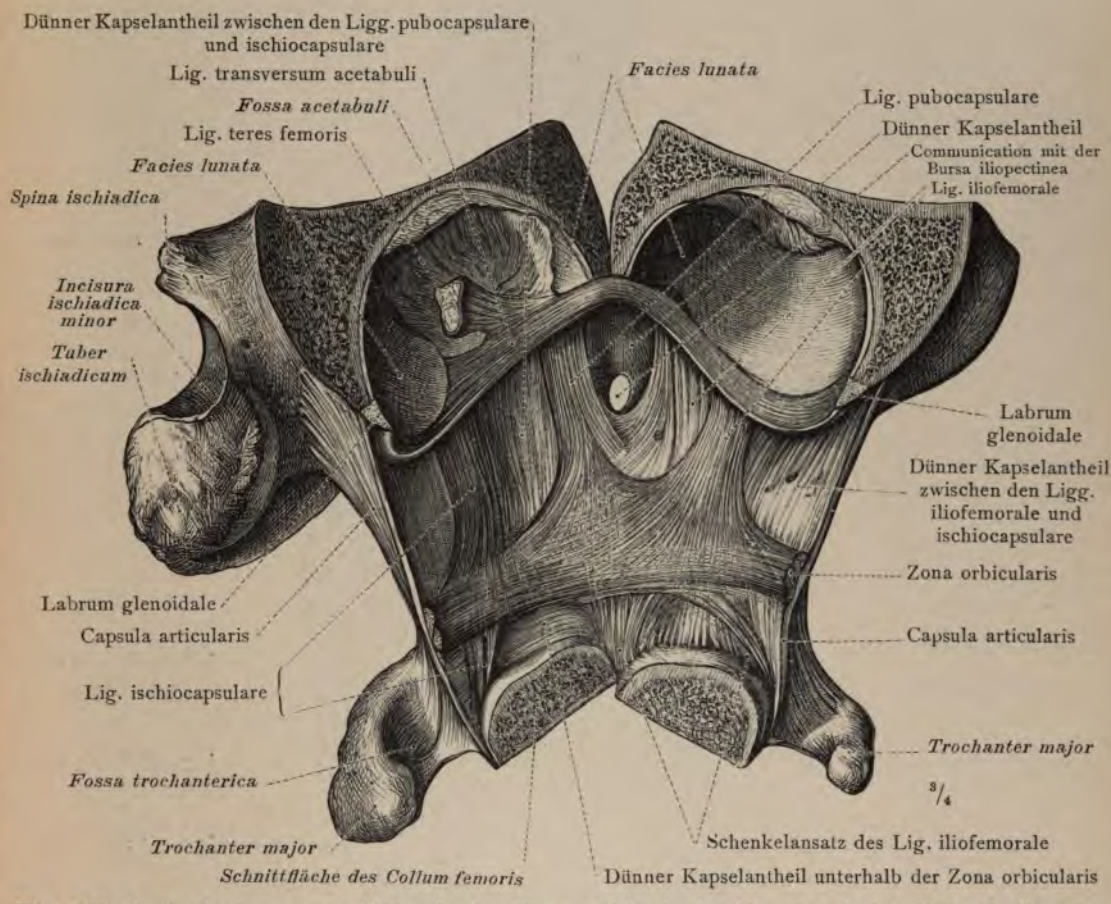

Fig. 462. Articulatio coxae, Hüftgelenk: Zona orbicularis, Ringband des Schenkelkopfes, und seine Beziehungen zu den Ligamenta iliofemorale, pubocapsulare und ischiocapsulare; die dünneren Antheile der Gelenkskapsel und die Communicationsöffnung der Gelenkhöhle mit der Bursa iliopectinea; das Acetabulum mit dem Ligamentum transversum acetabuli und dem Ligamentum teres femoris.

(Die von aussen präparirte Kapsel des rechten Hüftgelenkes wurde in extremer Beugestellung des Hüftbeins, von welchem das Darmbein abgesägt war, durch einen in der Richtung von der Mitte des oberen Randes des grossen Rollhöckers gegen den medialen Rand der Eminentia iliopectinea geführten Schnitt entzweigetrennt, das Acetabulum und der proximale Antheil des Oberschenkels durch einen in derselben Richtung geführten Sägeschnitt getheilt und der Schenkelhals etwas oberhalb der Ansatzstelle der Kapsel quer abgesägt; die beiden Hälften der Pfanne und des Schenkelbeins wurden dann in stumpfem Winkel auseinandergelegt und so die Kapsel und die Pfannenlippe in ihrer ganzen Ausdehnung von der Innenseite her zur Ansicht gebracht. Nach gänzlicher Abtragung des synovialen Antheiles der Gelenkskapsel wurde der fibröse Antheil derselben präparirt.)

Articulatio coxae, Hüftgelenk.

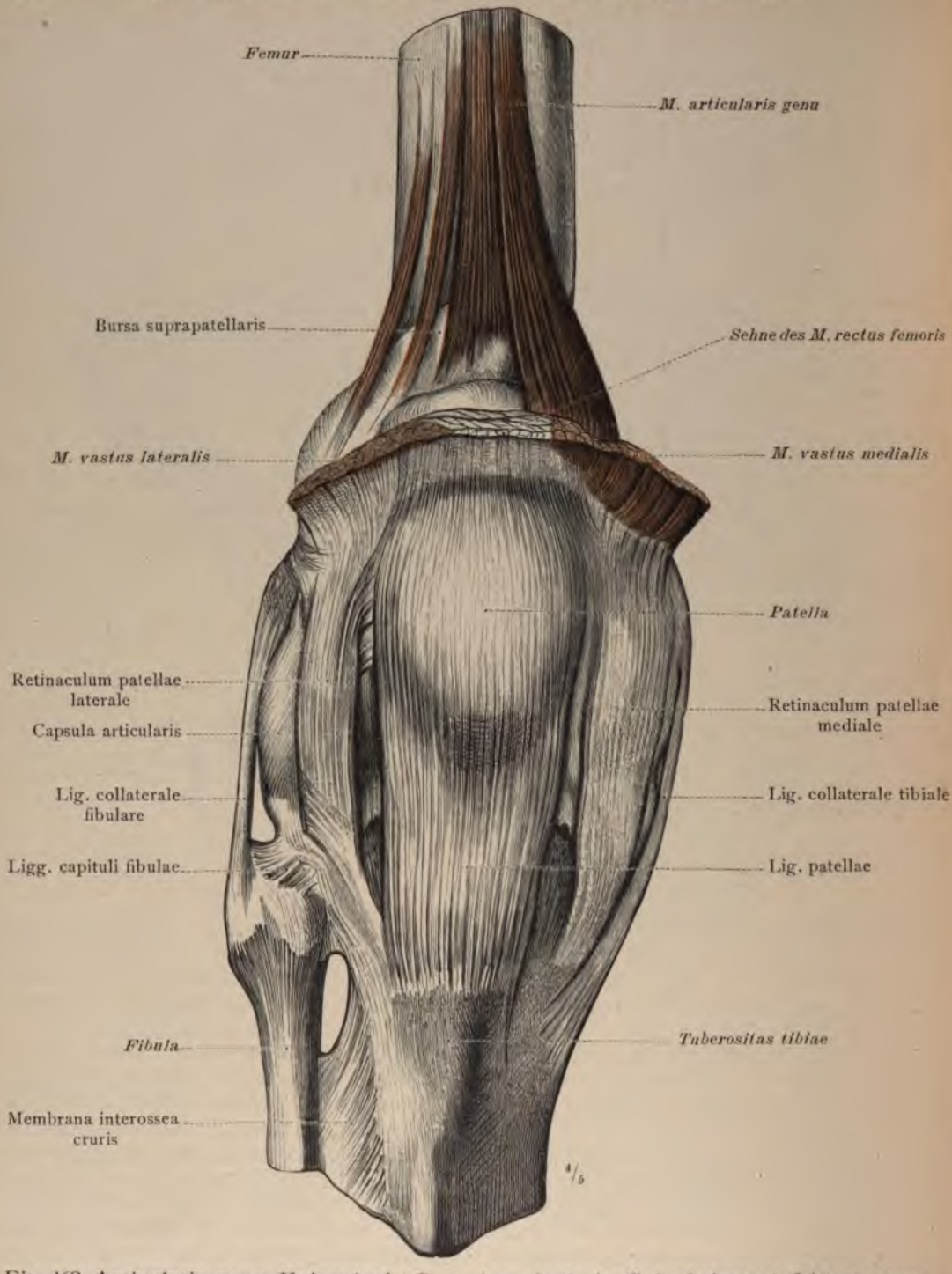

Fig. 463. Articulatio genu, Kniegelenk: Capsula articularis, Gelenkskapsel; Ligamentum patellae, Kniescheibenband; Retinacula patellae, seitliche Haltbänder der Kniescheibe; Ligamenta collateralia, Seitenbänder. Bursa suprapatellaris und die Beziehungen des äusserst kräftig ausgebildeten Musculus articularis genu zur Gelenkskapsel. — Articulatio tibiofibularis, Schienbein-Wadenbeingelenk: Ligamenta capituli fibulae.
(Das rechte Kniegelenk in der Ansicht von vorne. Die Gelenkhöhle wurde mit Talg eingespritzt.)

Articulatio genu, Kniegelenk.

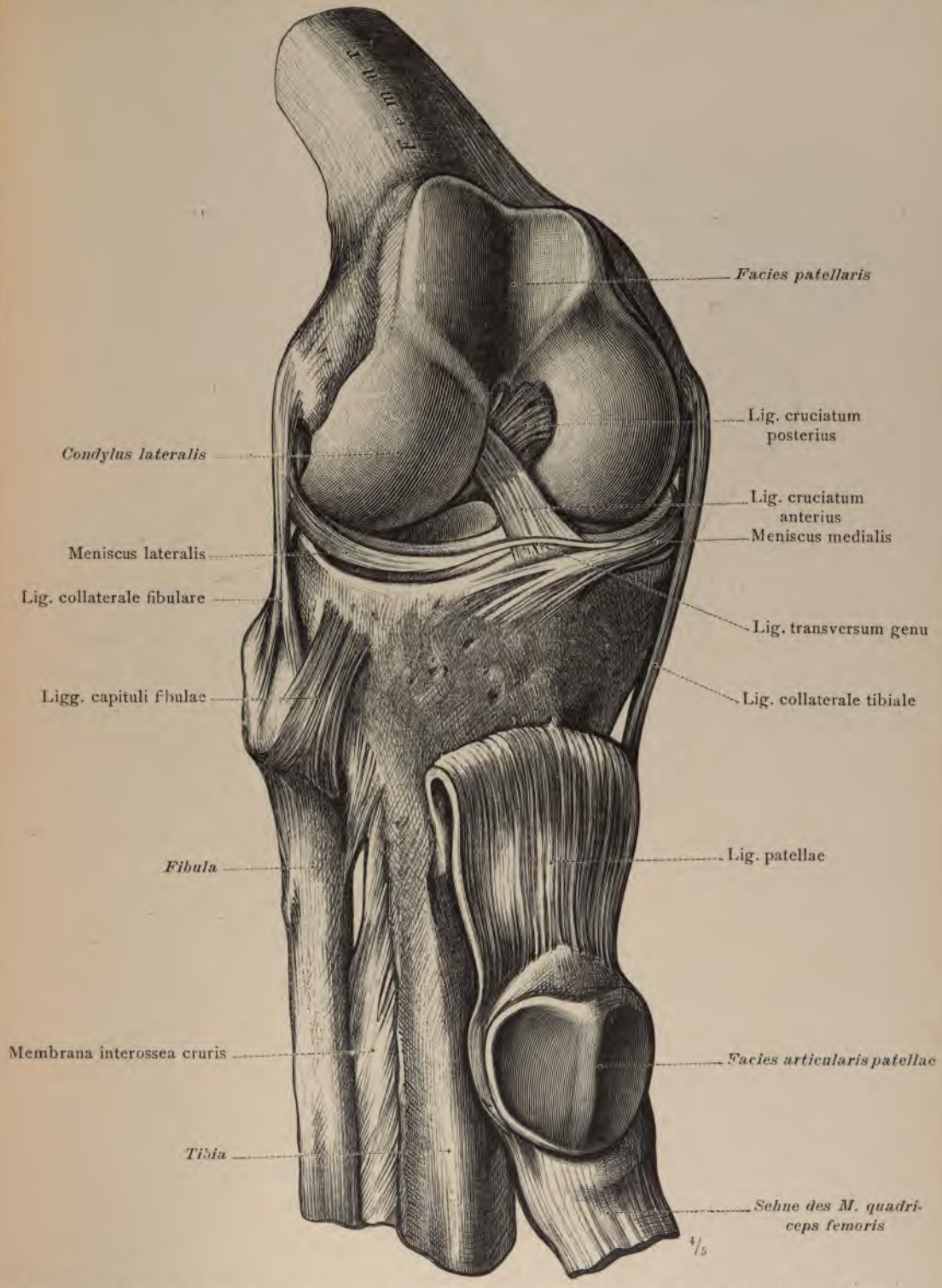

Fig 464. Articulatio genu, Kniegelenk: Ligamenta collateralia, Seitenbänder; Ligamenta cruciata, Kreuzbänder; Ligamentum patellae, Kniescheibenband. — Articulatio tibiofibularis: Ligamenta capituli fibulae, Bänder des Wadenbeinköpfchens.
(Das rechte Kniegelenk in der Ansicht von der vorderen und lateralen Seite. Die Gelenkskapsel wurde bis zu den Seitenbändern entfernt, das Kniescheibenband distal umgelegt.)

Articulatio genu, Kniegelenk.

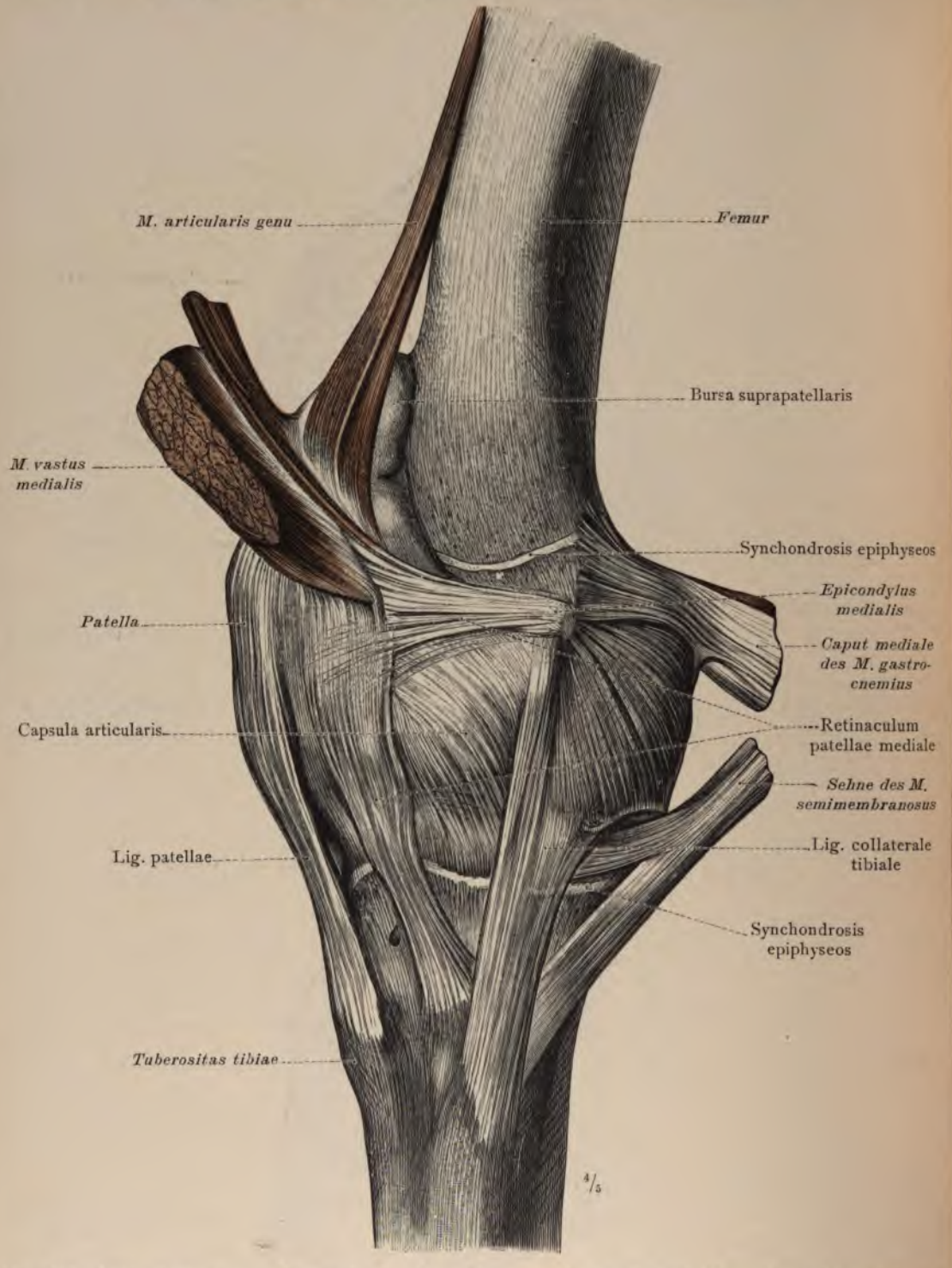

Fig. 465. Articulatio genu, Kniegelenk: Capsula articularis, Gelenkskapsel, und Beziehungen des Musculus articularis genu zu derselben; Bursa suprapatellaris. Ligamentum collaterale tibiale, mediales Seitenband; Ligamentum patellae und Retinaculum patellae mediale. Verhältnis der Epiphysenfugen zum Gelenk.
(Das Präparat der Fig. 463 in der Ansicht von der medialen Seite.)

Articulatio genu, Kniegelenk.

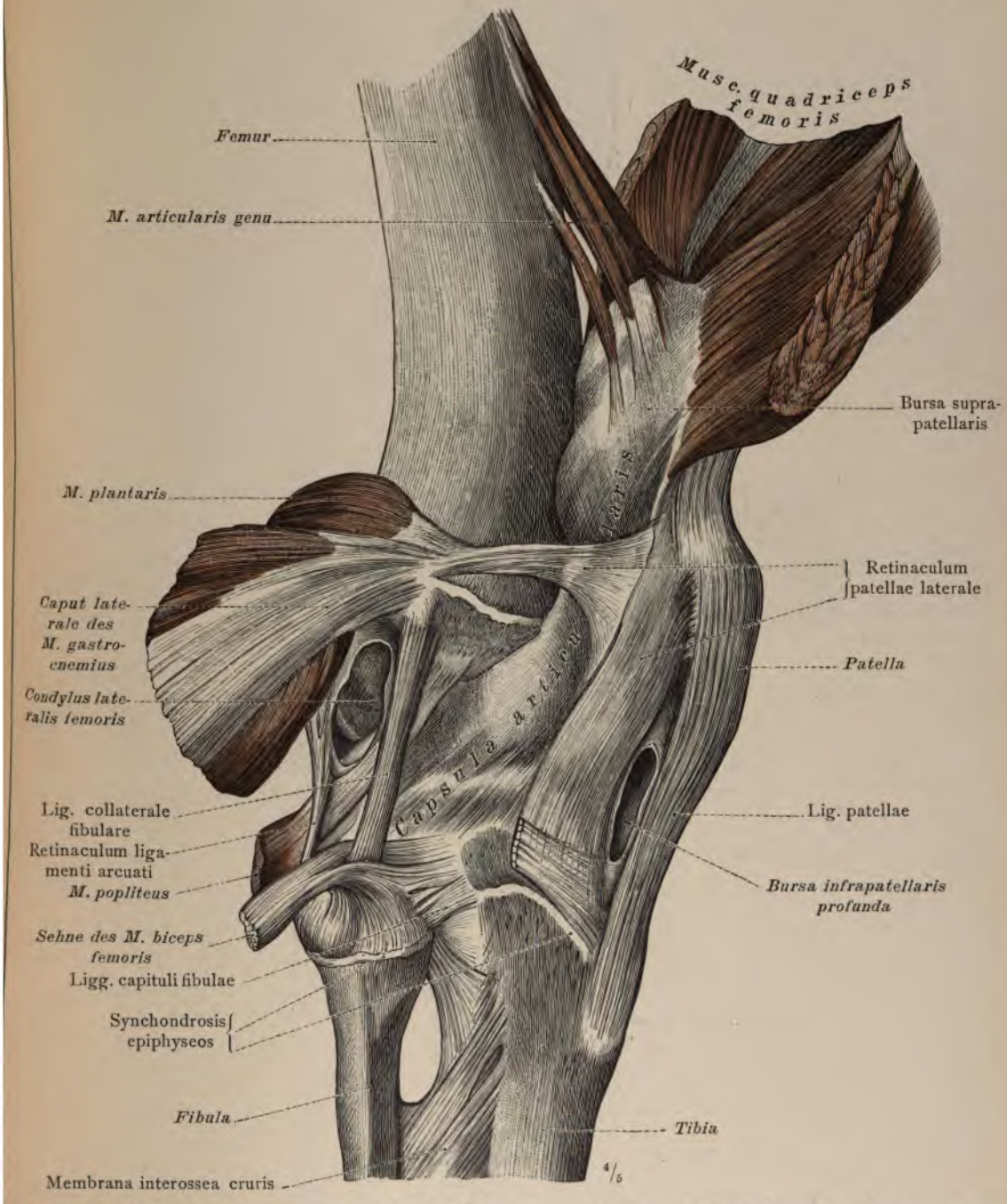

Fig. 466. Articulatio genu, Kniegelenk: Capsula articularis, Gelenkskapsel; Bursa suprapatellaris und die Beziehungen des Musculus quadriceps femoris zu derselben. Ligamentum collaterale fibulare, laterales Seitenband. Ligamentum patellae und Retinaculum patellae laterale; Beziehungen des letzteren zu dem M. plantaris und dem Caput laterale des M. gastrocnemius. Bursa infrapatellaris profunda. — Articulatio tibiofibularis: Ligamenta capituli fibulae. — Verhältnis der Epiphysenfugen zu beiden Gelenken.
(Das Präparat der Fig. 463 und 465 in der Ansicht von der lateralen Seite. Die Gelenkhöhle wurde hinter dem lateralen Seitenband eröffnet, ebenso die Bursa infrapatellaris profunda.)

Articulatio genu, Kniegelenk.

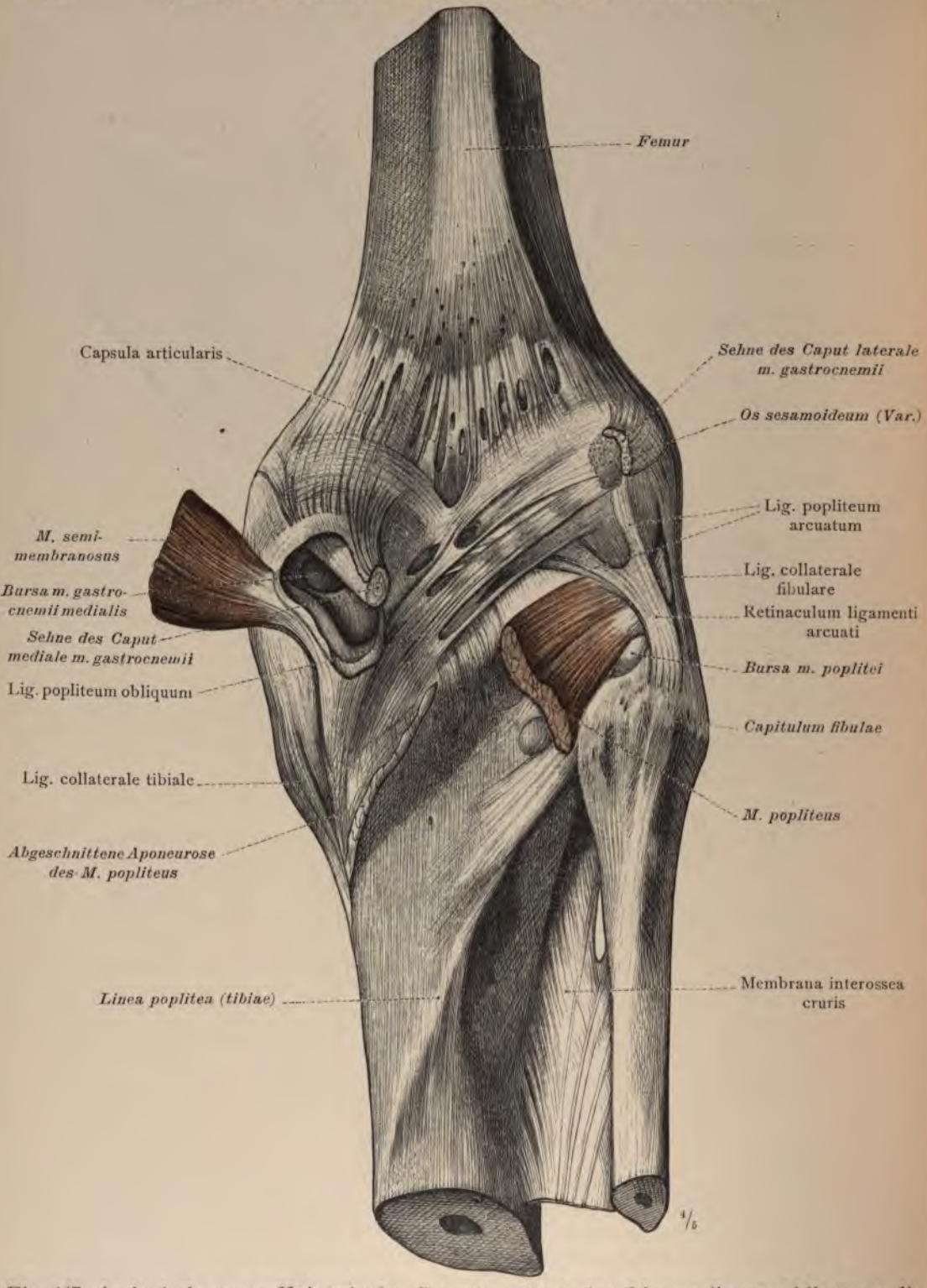

Fig. 467. Articulatio genu, Kniegelenk: Capsula articularis; Lig. popliteum obliquum; die Beziehungen des letzteren zu den Sehnen des M. semimembranosus und des Caput laterale m. gastrocnemii; Lig. popliteum arcuatum und Retinaculum ligamenti arcuati. Bursa m. gastrocnemii medialis, mit der Gelenkhöhle communicirend und mit der Bursa m. semimembranosi vereinigt. Bursa m. poplitei. (Das rechte Kniegelenk in der Ansicht von hinten.)

Articulatio genu, Kniegelenk.

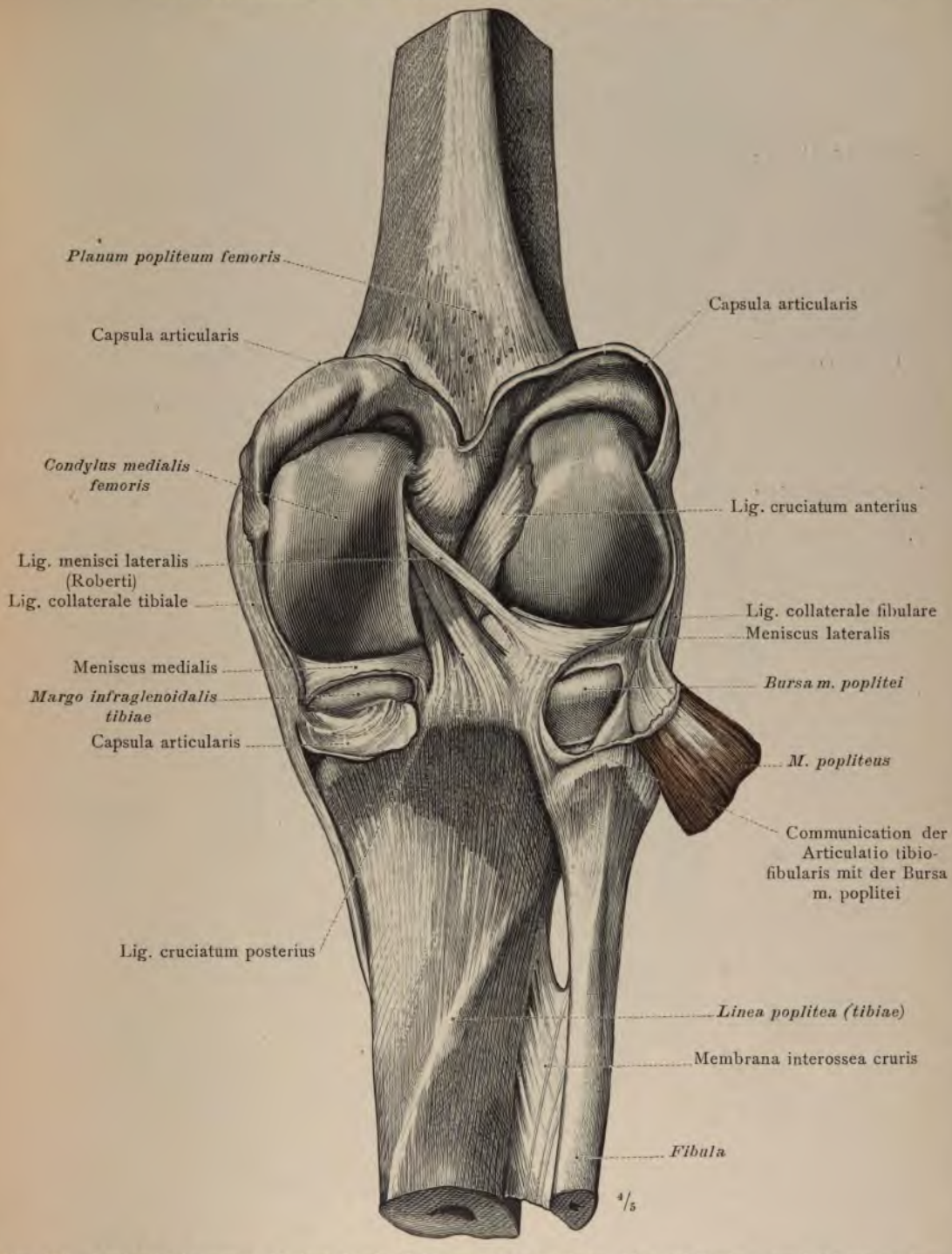

Fig. 468. Articulatio genu, Kniegelenk: Ligamenta cruciata, Kreuzbänder, und Ligamentum menisci lateralis, Robert'sches Band (Var.). Communication der Bursa musculi poplitei mit den Höhlen des Kniegelenkes und des Schienbein-Wadenbeingelenkes.
(Das rechte Kniegelenk in der Ansicht von hinten. Die Gelenkskapsel wurde bis auf den zurückgeschlagenen proximalen Antheil derselben zwischen den beiden Seitenbändern entfernt, die Bursa musculi poplitei an der medialen Seite eröffnet und ihre hintere Wand sammt dem proximalen Muskelstumpf lateral umgelegt.)

Articulatio genu, Kniegelenk.

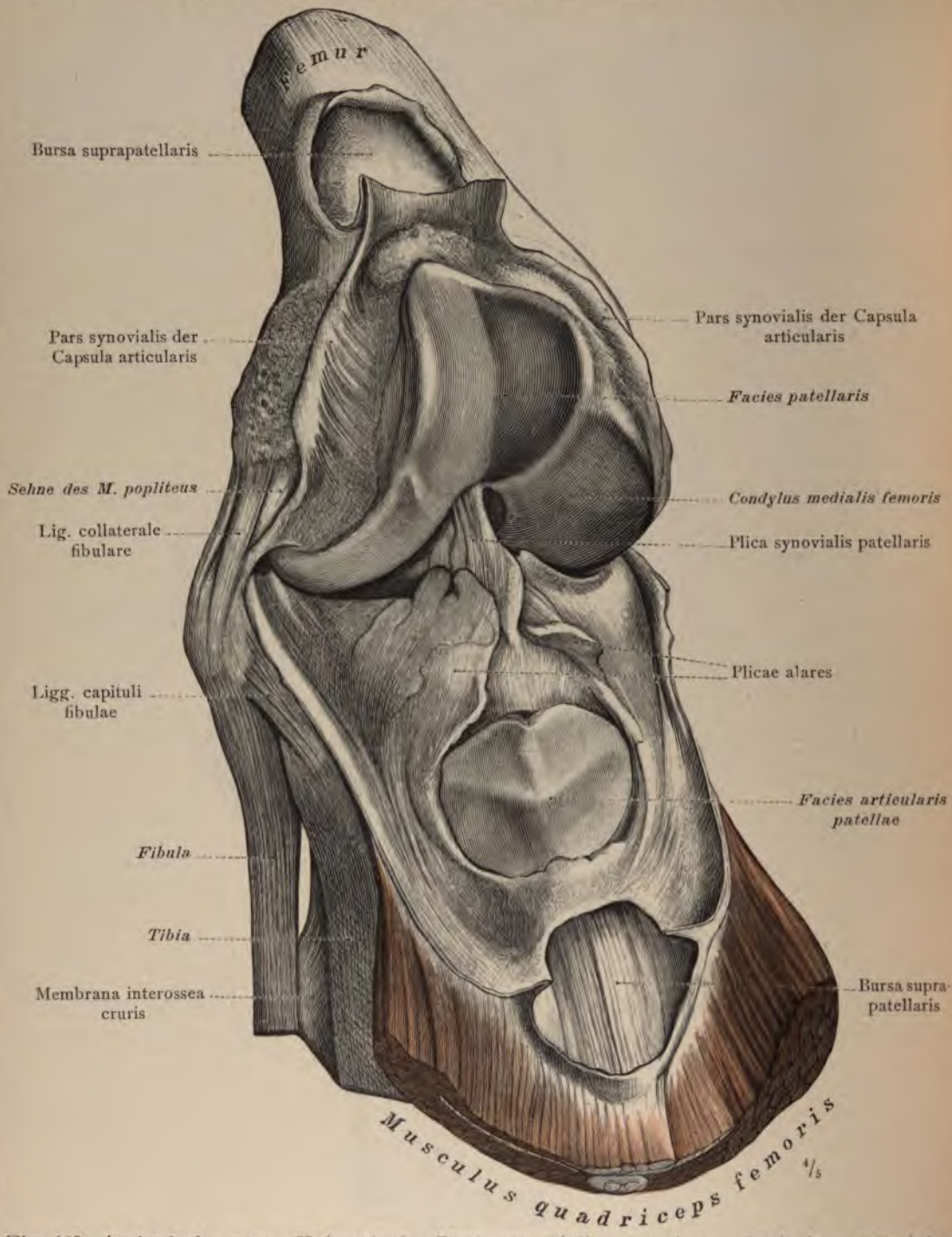

Fig. 469. Articulatio genu, Kniegelenk: Pars synovialis capsulae articularis, synovialer Antheil der Gelenkskapsel; Plica synovialis patellaris, Kniescheibenfalte; Plicae alares, Flügelfalten; Bursa suprapatellaris.
(Das rechte Kniegelenk in der Ansicht von der vorderen und lateralen Seite. Nach vorheriger Einspritzung und Härtung wurde die Gelenkskapsel mit Erhaltung des Musculus quadriceps femoris von aussen präparirt, dann vor den Seitenbändern nahe ihrem Umschlag auf das Oberschenkelbein durchgeschnitten und ihre vordere Wand sammt dem Musculus quadriceps femoris distal zurückgelegt.)

Articulatio genu, Kniegelenk.

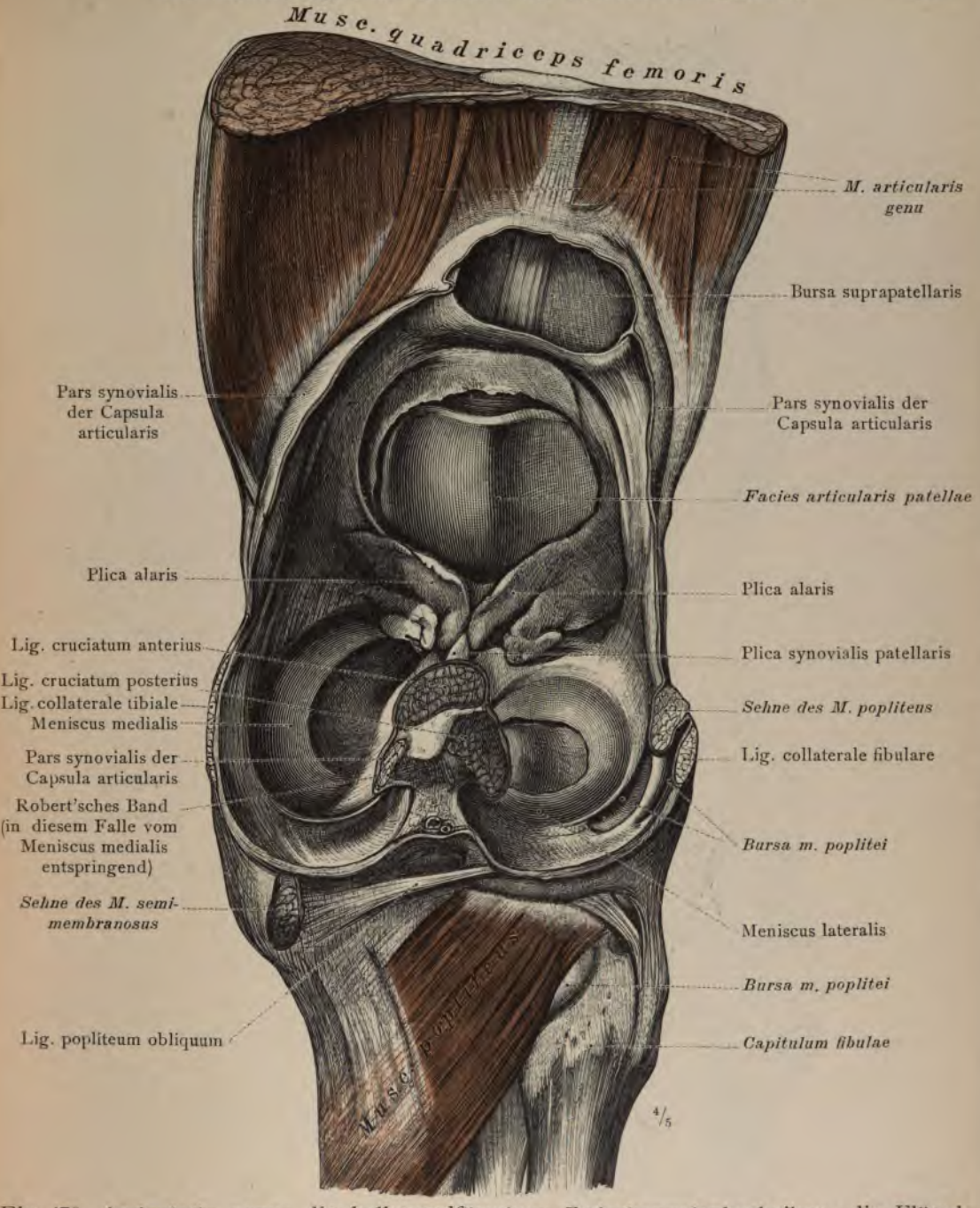

Fig. 470. Articulatio genu: die halbmondförmigen Zwischengelenkscheiben, die Flügelfalten und die Kniescheibenfalte; die Kapselansätze des Musculus articularis genu. Die Beziehungen der Bursa musculi poplitei zur Kniegelenkhöhle, sowie zur Sehne des Kniekehlenmuskels und zum lateralen Seitenbande.

(Das proximale Endstück des Unterschenkels mit der vorderen Wand der Kniegelenkskapsel in der Ansicht von hinten. Nach vorheriger Einspritzung und Härtung wurde die Gelenkskapsel mit Erhaltung des Musculus quadriceps femoris von aussen präparirt; dann wurden die Seitenbänder und die Sehne des Musculus popliteus durchgetrennt und die Gelenkskapsel hinten und zu beiden Seiten oberhalb der Menisci und vorne entlang ihrem Umschlag auf das Oberschenkelbein durchgeschnitten; das letztere wurde nach Durchtrennung der Kreuzbänder entfernt.)

Articulatio genu, Kniegelenk.

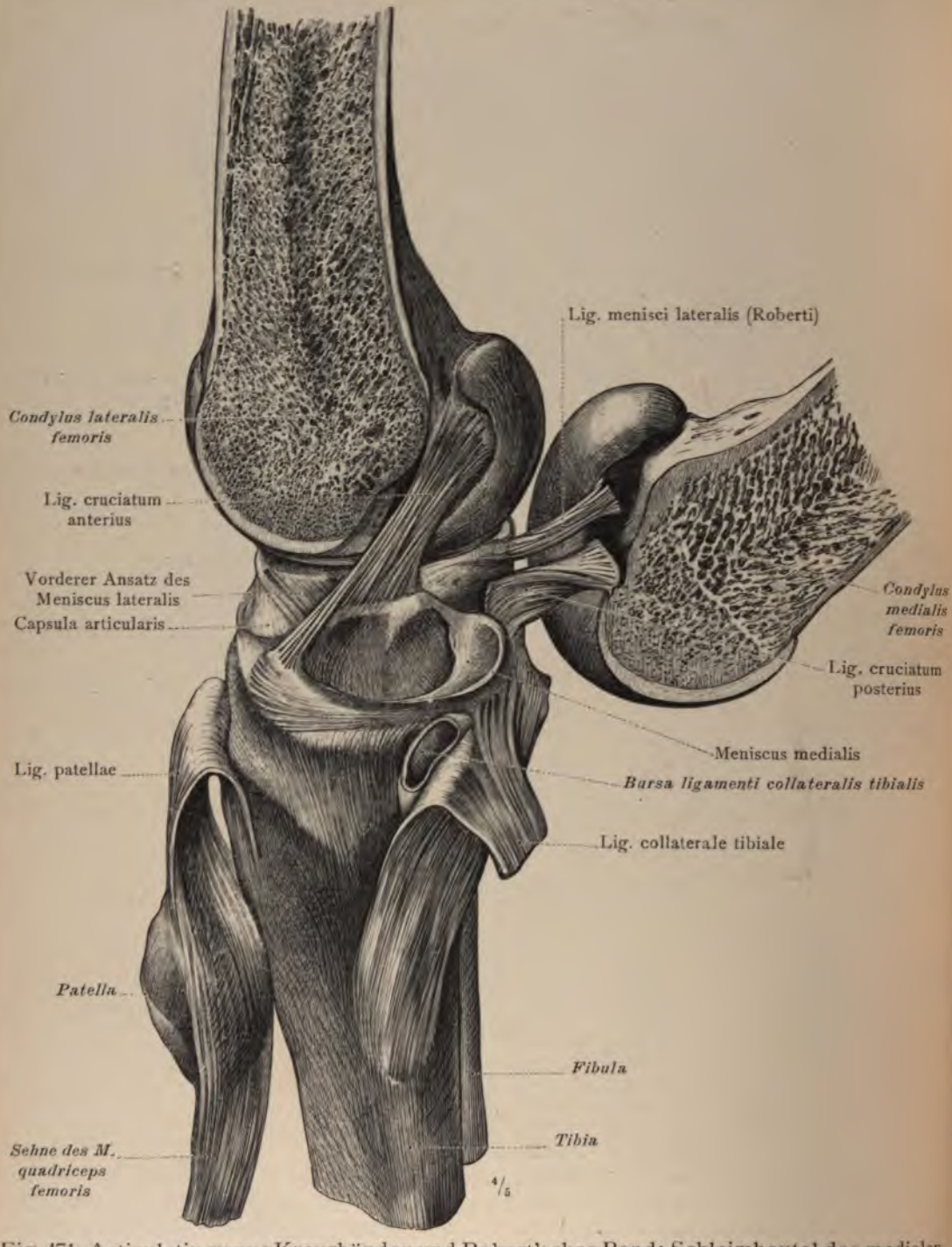

Fig. 471. Articulatio genu: Kreuzbänder und Robert'sches Band; Schleimbeutel des medialen Seitenbandes.
(Das rechte Kniegelenk in der Ansicht von der medialen Seite. Die Kapsel wurde entfernt, das Kniescheibenband und das mediale Seitenband distal umgelegt; das Oberschenkelbein wurde mitten durch die Zwischenknorrengrube sagittal auseinandergesägt und der laterale Condylus femoris in die Streckstellung gebracht, während der mediale nach hinten zurückgelegt und um 180° um seine Längsaxe medianwärts gedreht wurde.)

Articulatio genu, Kniegelenk.

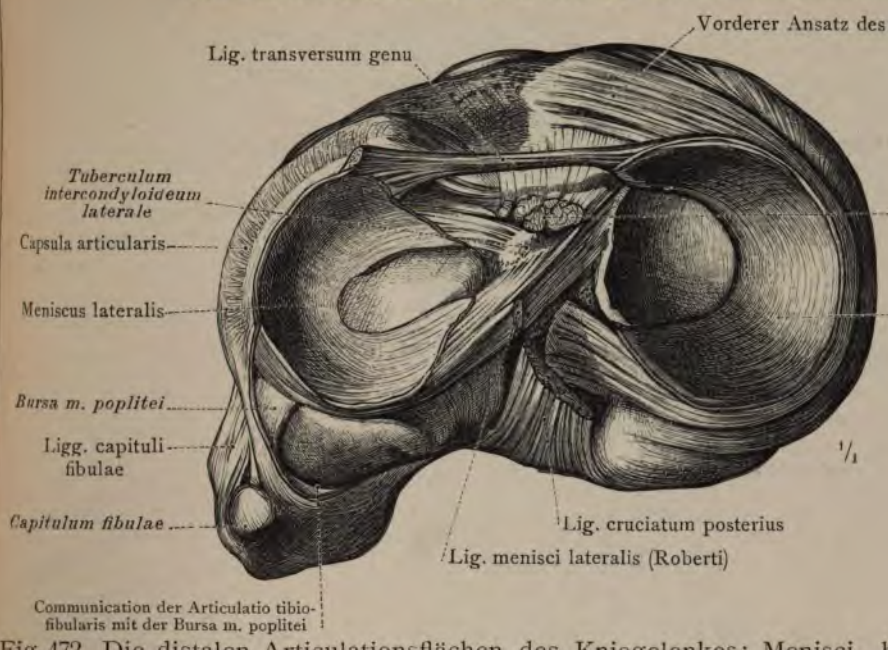

Fig. 472. Die distalen Articulationsflächen des Kniegelenkes: Menisci, halbm
Zwischengelenkscheiben, und deren Abzweigungen in das quere Zwischensch
Ligamentum transversum genu. Die tibialen Ansätze der Kreuzbänder. Die
cation des Schienbein-Wadenbeingelenkes mit der Bursa musculi popl
(Das proximale Endstück des linken Schienbeins mit den Menisci und das V
köpfchen in der Ansicht von oben. Die Kapsel wurde oberhalb der Menisci
und das Oberschenkelbein nach Durchschneidung der Kreuzbänder entf

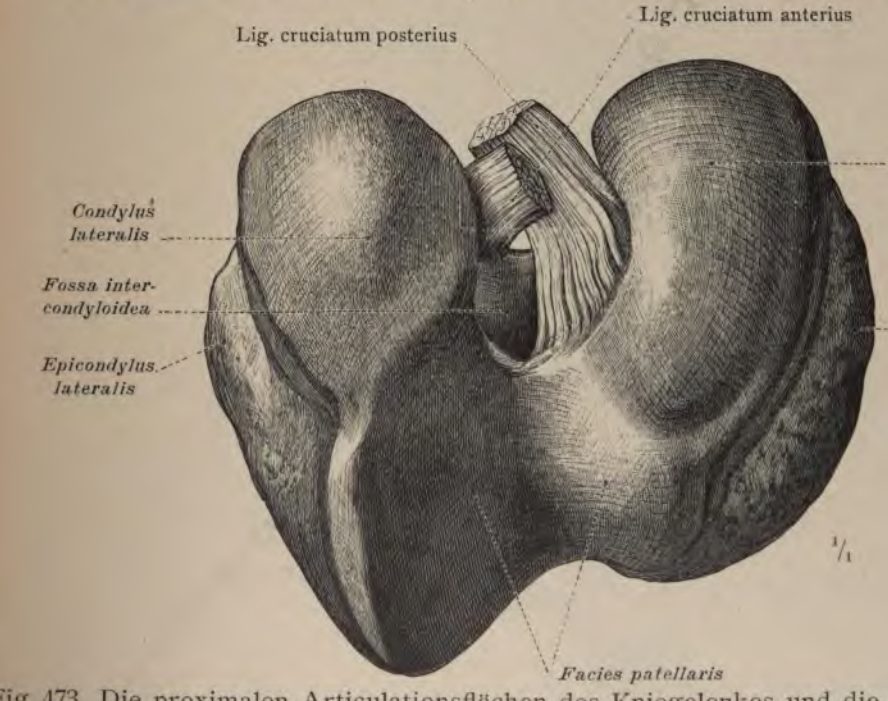

Fig. 473. Die proximalen Articulationsflächen des Kniegelenkes und die Scher
der Kreuzbänder.
(Das vom Präparate der Fig. 472 abgelöste distale Endstück des linken Ob
beines in der Ansicht von unten.)

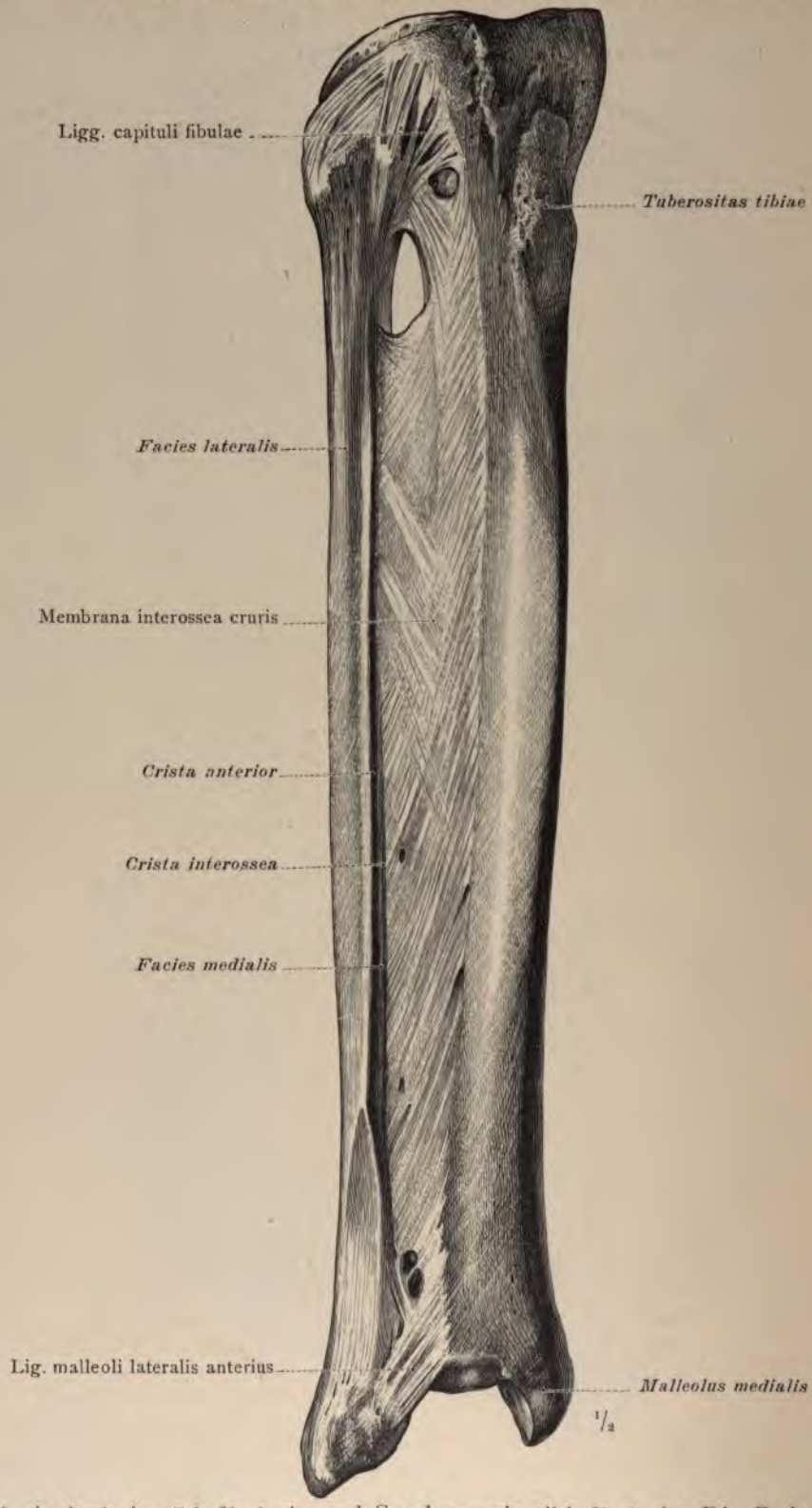

Fig. 474. Articulatio tibiofibularis und Syndesmosis tibiofibularis. Die Zwischenknochenhaut des rechten Unterschenkels; die Bänder des Wadenbeinköpfchens und das vordere Band des lateralen Knöchels. (Ansicht von vorne.)

Verbindungen der Unterschenkelknochen.

Fig. 475. Articulationes talocruralis und talocalcanea, oberes und unteres Sprunggelenk, und Syndesmosis tibiofibularis. Das Verhältnis der distalen Epiphysenfugen der Unterschenkelknochen zum oberen Sprunggelenk.
(Das rechte obere und untere Sprunggelenk, annähernd frontal durchgeschnitten; vordere Schnittfläche. Die verticale Schnittebene geht durch die am meisten nach unten vorspringenden Punkte der seitlichen Gelenkflächen der Sprungbeinrolle.)

Fig. 476. Die Kapseln und der oberflächliche hintere Bandapparat des oberen und des unteren Sprunggelenkes. Das Verhältnis der distalen Epiphysenfugen der Unterschenkelknochen zum oberen Sprunggelenk. Die hinteren Abtheilungen der Seitenbänder: Ligamenta talotibiale posterius, calcaneotibiale und calcaneofibulare; Ligamentum talocalcaneum posterius. — Syndesmosis tibiofibularis: Ligamentum malleoli lateralis posterius, hinteres Band des lateralen Knöchels.
(Das rechte obere und untere Sprunggelenk in der Ansicht von hinten.)

Fig. 477. Articulationes talocruralis und talocalcanea, oberes und unteres Sprunggelenk, und Syndesmosis tibiofibularis: Ligamentum malleoli lateralis posterius, hinteres Band des lateralen Knöchels. Die hinteren Antheile des medialen und des lateralen Seitenbandes: Ligamenta talotibiale und talofibulare posterius, Ligamenta calcaneotibiale und calcaneofibulare.
(Das rechte obere und untere Sprunggelenk; Ansicht von hinten. Die hintere Kapselwand des oberen Sprunggelenkes wurde mit Erhaltung der Verstärkungsbänder entfernt; diejenige des unteren Sprunggelenkes wurde lateral vom Processus posterior tali vom Sprungbein abgelöst und gegen das Fersenbein zurückgelegt.)

Articulationes pedis, Fussgelenke.

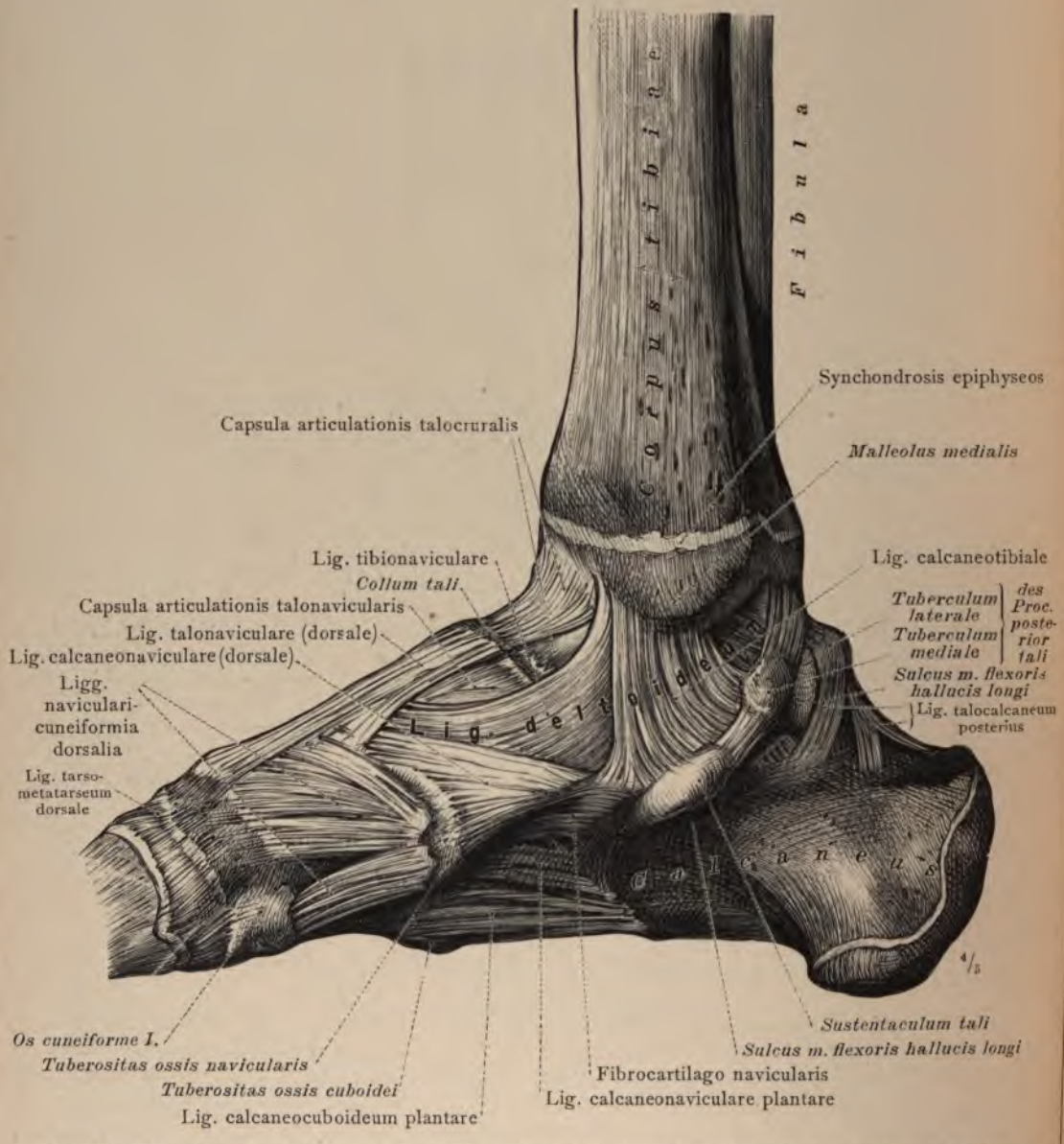

Fig. 478. Der oberflächliche mediale Bandapparat des oberen und des unteren Sprunggelenkes und das Verhältnis der distalen Epiphysenfuge des Schienbeins zum oberen Sprunggelenk.
(Die rechte Fusswurzel mit den angrenzenden Antheilen der Unterschenkelknochen und des ersten Mittelfussknochens; Ansicht von der medialen Seite.)

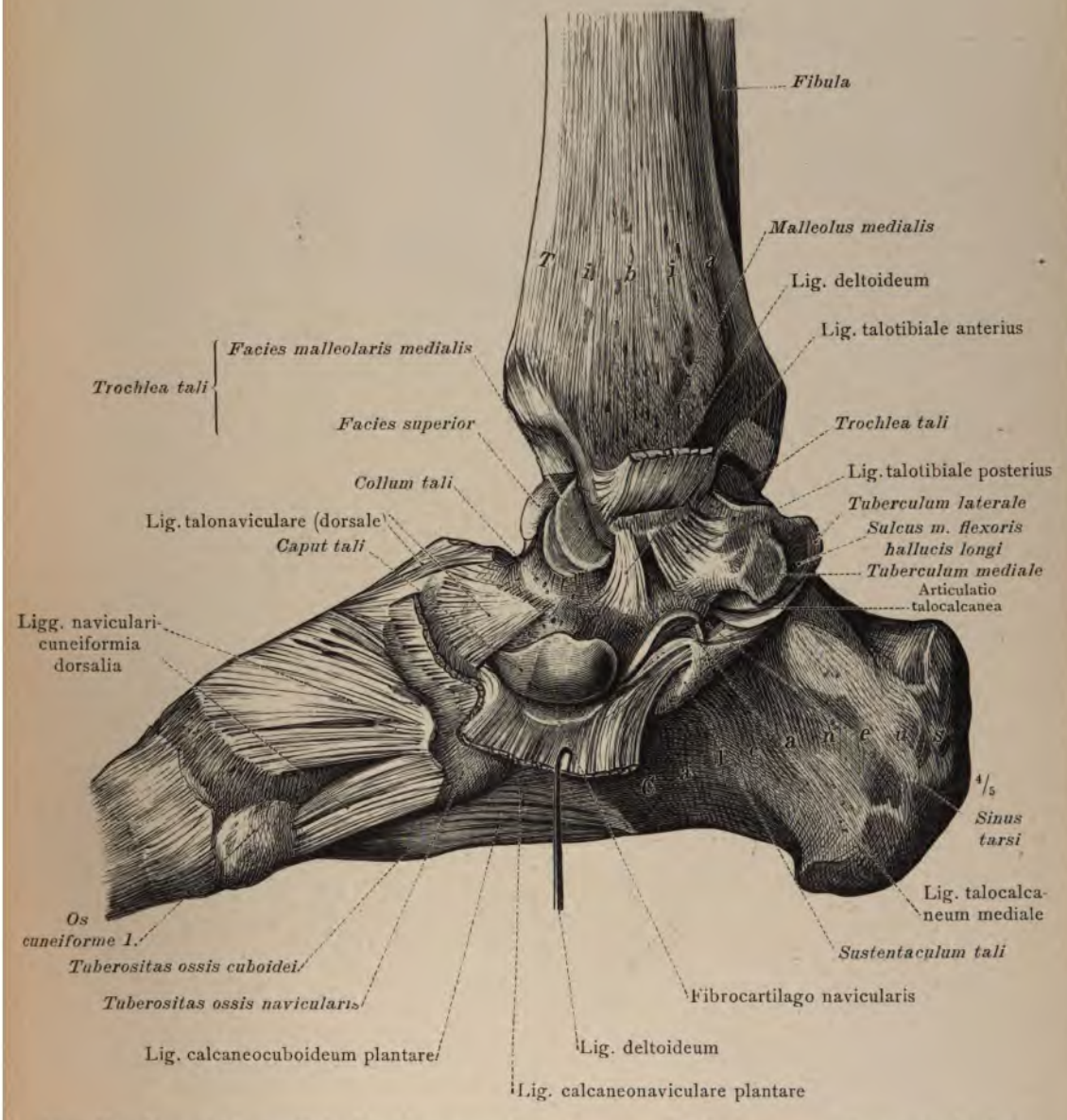

Fig. 479. Der tiefe mediale Bandapparat des oberen und des unteren Sprunggelenkes. (Die rechte Fusswurzel mit den angrenzenden Antheilen der Unterschenkelknochen und des ersten Mittelfussknochens; Ansicht von der medialen Seite. Das Ligamentum deltoideum wurde sagittal entzweigeschnitten und distal und proximal zurückgelegt. Die Kapseln des oberen und des unteren Sprunggelenkes wurden bis auf die tiefen Verstärkungsbänder abgetragen.)

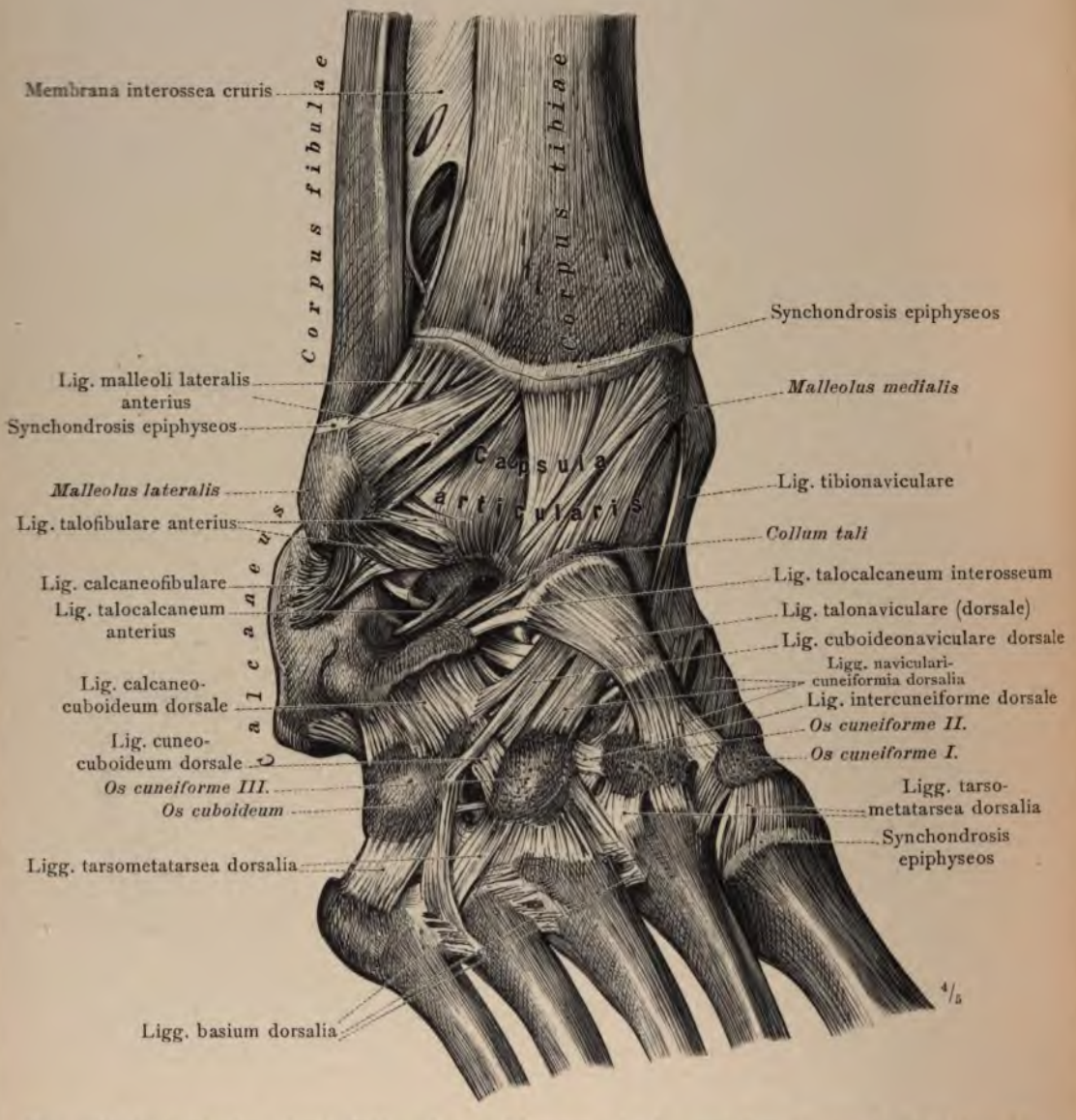

Fig. 480. Articulatio talocruralis, oberes Sprunggelenk, und Syndesmosis tibiofibularis; Verhältnis der distalen Epiphysenfugen der Unterschenkelknochen zum oberen Sprunggelenk. Articulationes intertarseae und tarsometatarseae, Fusswurzelgelenke und Fusswurzel-Mittelfussgelenke, und Articulationes intermetatarseae: Ligamenta tarsi dorsalia und tarsometatarsea dorsalia und Ligamenta basium dorsalia, die oberflächlichen dorsalen Fusswurzelbänder und Fusswurzel-Mittelfussbänder und die Rückenbänder der Grundstücke der Mittelfussknochen.

(Die rechte Fusswurzel mit den angrenzenden Antheilen der Unterschenkelknochen und des Mittelfusses; Ansicht von der dorso-lateralen Seite. Die Gelenke sind geschlossen bis auf die Articulationes talocalcanea, talonavicularis und cuneonavicularis, welche theilweise geöffnet wurden.)

Articulationes pedis, Fussgelenke.

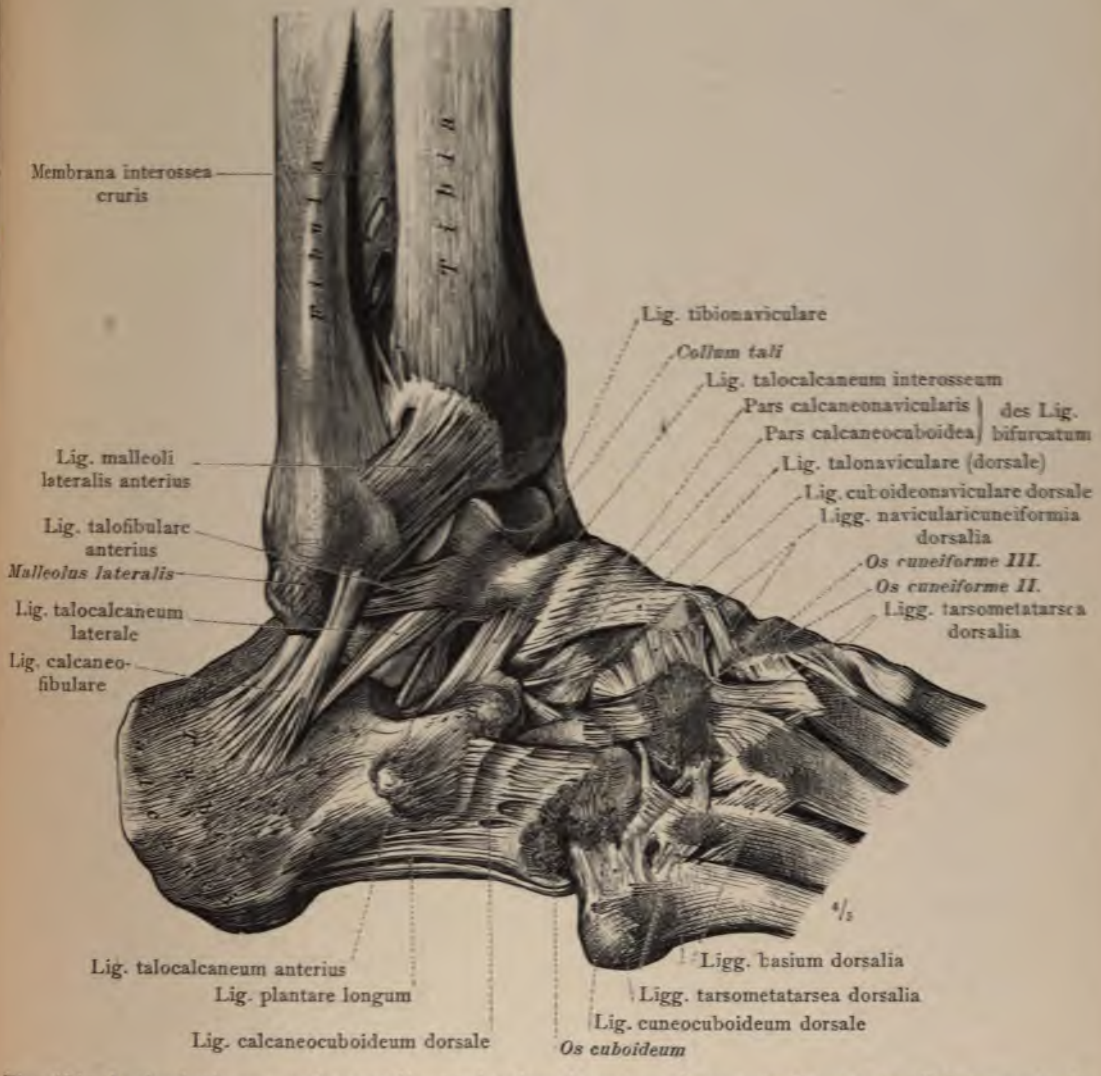

Fig. 481. Articulationes talocruralis und talocalcanea, oberes und unteres Sprunggelenk, und Syndesmosis tibiofibularis: Ligamentum malleoli lateralis anterius, vorderes Band des lateralen Knöchels. Die vorderen Antheile des lateralen Seitenbandes: Ligamenta talofibulare anterius und calcaneofibulare; die seitlichen und vorderen Bänder des unteren Sprunggelenkes: Ligamenta talocalcanea, laterale, anterius und interosseum. — Articulationes intertarseae und tarsometatarseae, Fusswurzelgelenke und Fusswurzel-Mittelfussgelenke, und Articulationes intermetatarseae: Ligamenta tarsi dorsalia, Ligamenta tarsometatarsea dorsalia und Ligamenta basium dorsalia, die tieferen dorsalen Fusswurzel- und Fusswurzel-Mittelfussbänder und die Rückenbänder der Grundstücke der Mittelfussknochen.

(Die rechte Fusswurzel mit den angrenzenden Antheilen der Unterschenkelknochen und des Mittelfusses; Ansicht von der lateralen und dorsalen Seite. Am oberen Sprunggelenk wurde die Kapsel bis auf die Seitenbänder entfernt, an der Articulatio talocalcanea wurde die laterale Kapselwand abgetragen.)

Articulationes pedis, Fussgelenke.

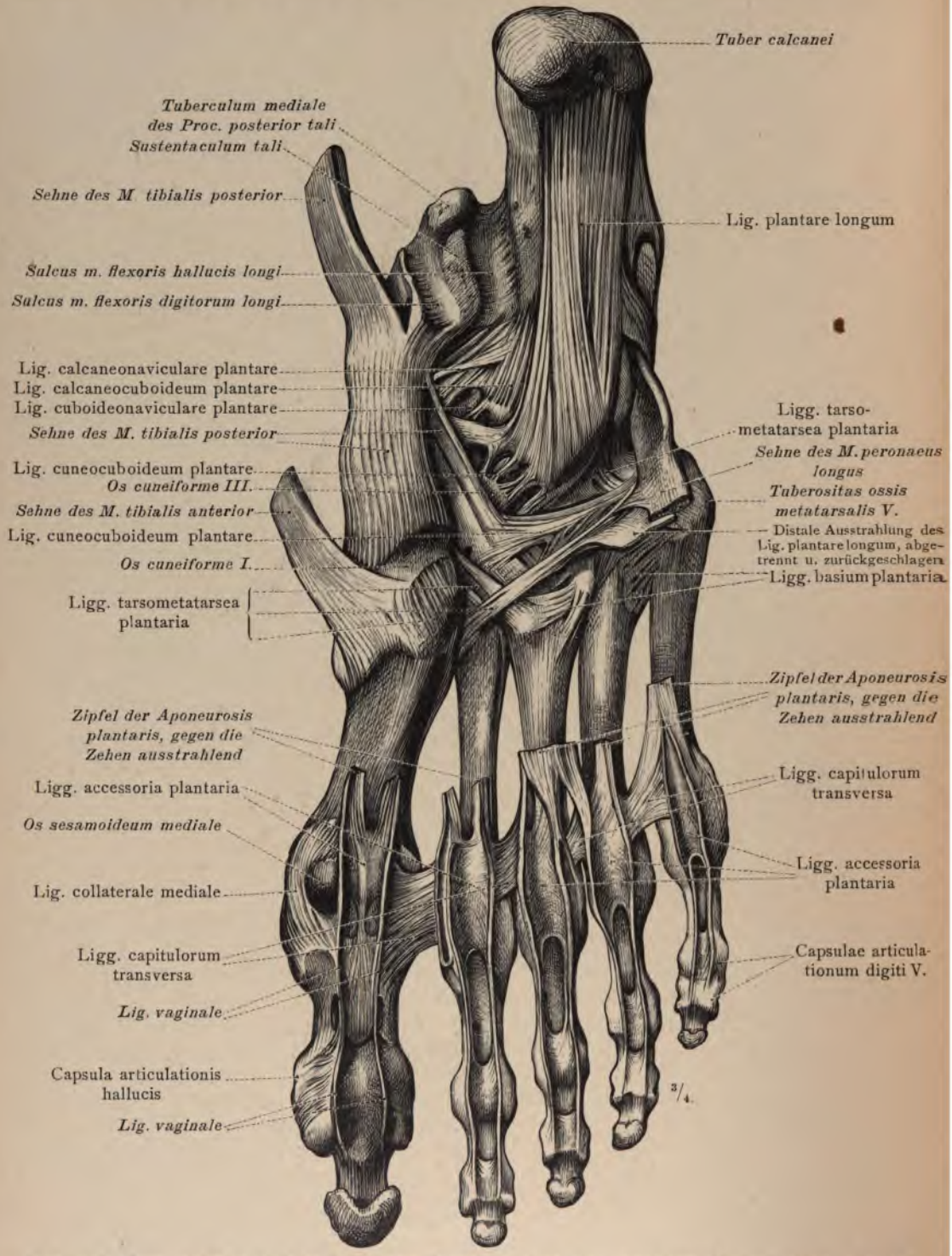

Fig. 482. Der oberflächliche plantare Bandapparat des rechten Fusses und die Beziehungen der Sehnen der Schienbeinmuskeln und des langen Wadenbeinmuskels zu demselben: Ligamenta tarsi und tarsometatarsea; Ligg. basium, Ligg. capitulorum und Ligg. accessoria plantaria; Beziehungen dieser letzteren zu den distalen Zipfeln der Sohlenbinde.

Articulationes pedis, Fussgelenke.

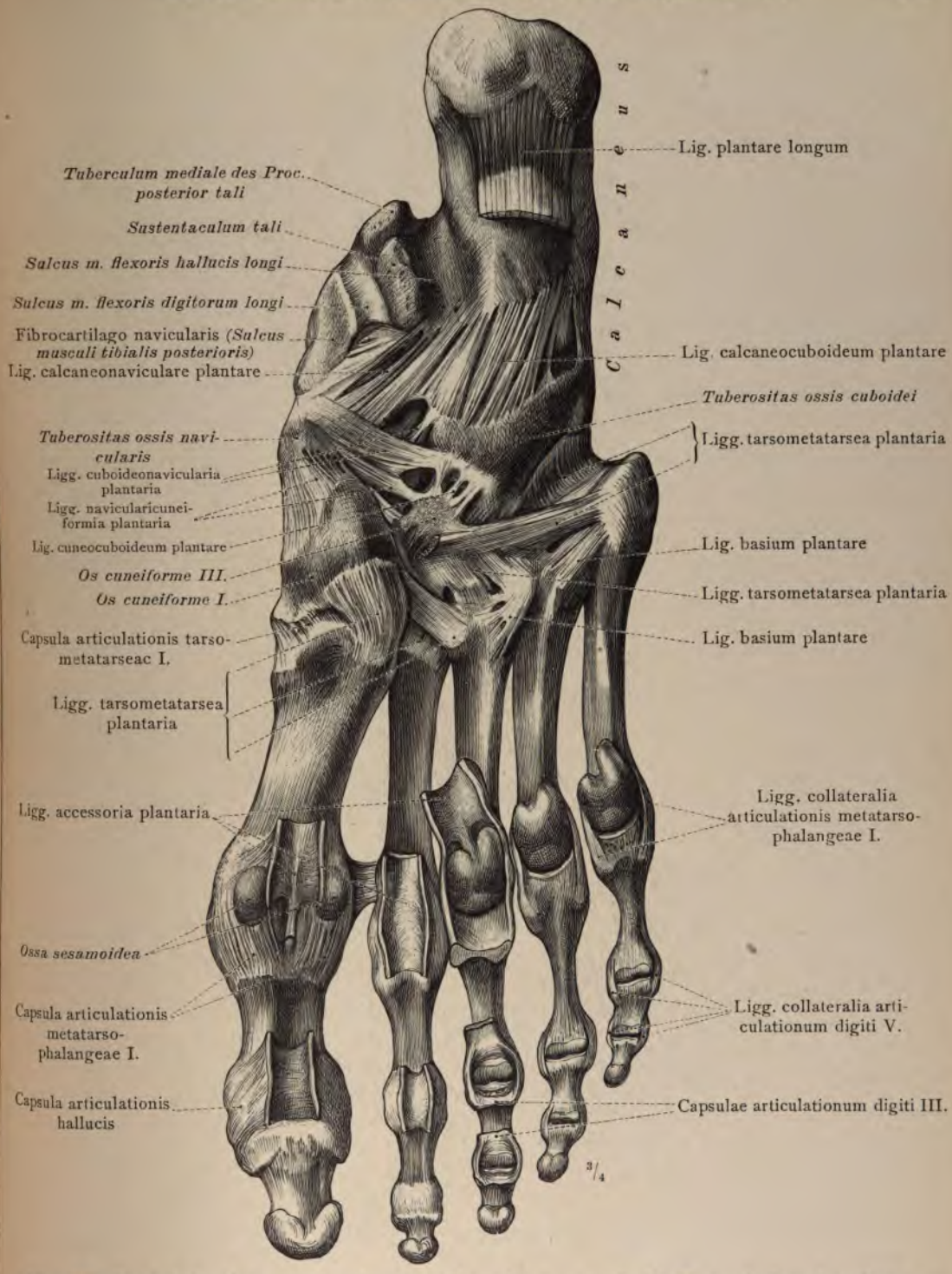

Fig. 483. Der tiefe plantare Bandapparat des Fusses und die Sesambeine des Grosszehengrundgelenkes.

(Am Präparate der Fig. 482 wurden die Muskelsehnen und das Lig. plantare longum bis auf dessen hinteren Ansatz, sowie die Ligg. capitulorum transversa sammt den Zipfeln der Sohlenbinde entfernt. Die Zehengrundgelenke und die Zehengelenke sind theils geschlossen, theils geöffnet.)

Articulationes pedis, Fussgelenke.

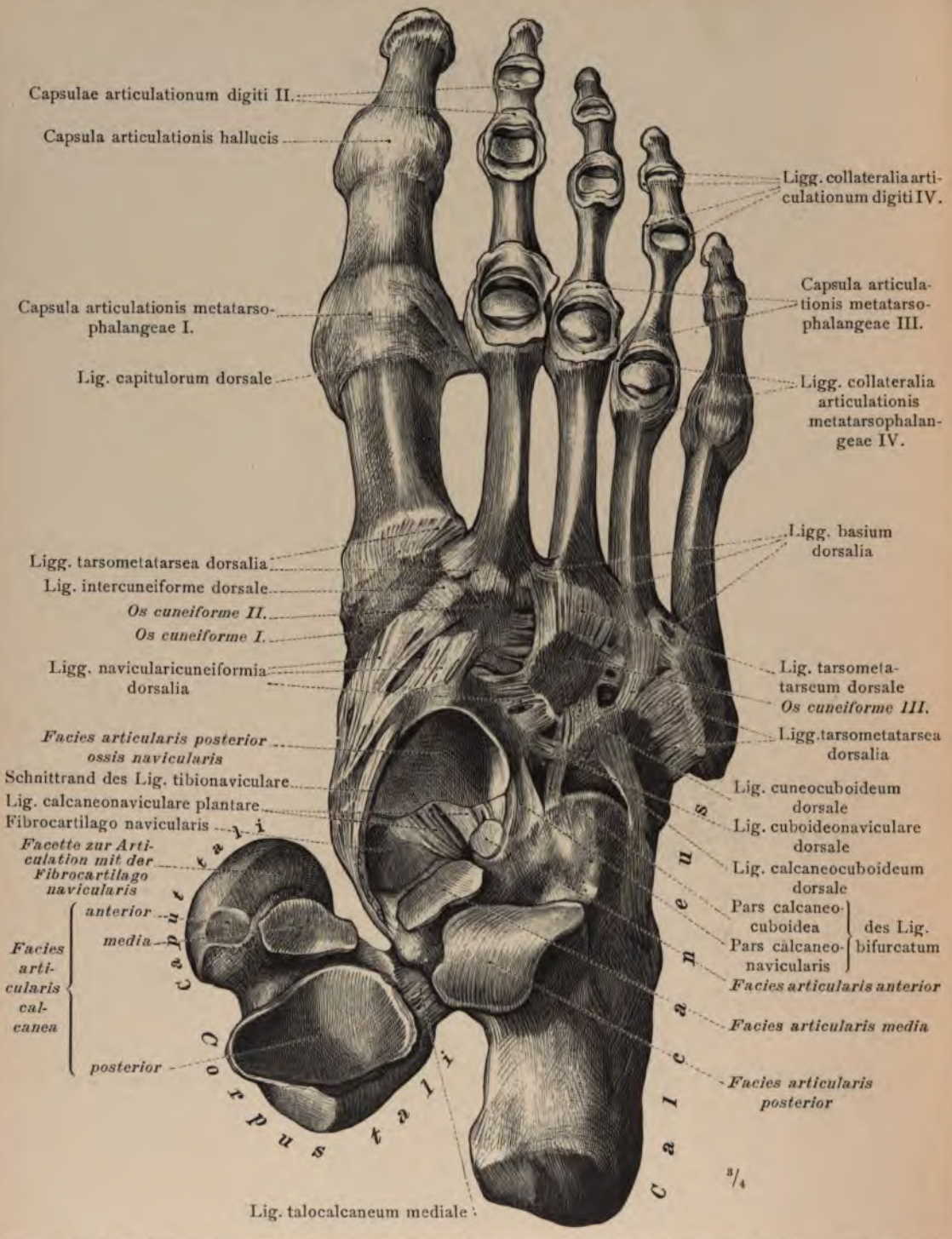

Fig. 484. Die Gelenkflächen der Articulatio talocalcaneonavicularis, die tiefen Bänder am Dorsum pedis, die Zehengrundgelenke und die Zehengelenke.
(Der rechte Fuss in der Ansicht von der dorsalen Seite. Die Kapsel der Articulatio talocalcanea wurde bis auf das Lig. talocalcaneum mediale, die Kapsel der Articulatio talonavicularis bis auf deren mediale und plantare Wand abgetragen und das Sprungbein nach Entfernung des Lig. talocalcaneum interosseum derart medial zurückgeschlagen, dass dessen untere Seite gerade nach oben gewendet ist.)

Articulationes pedis, Fussgelenke.

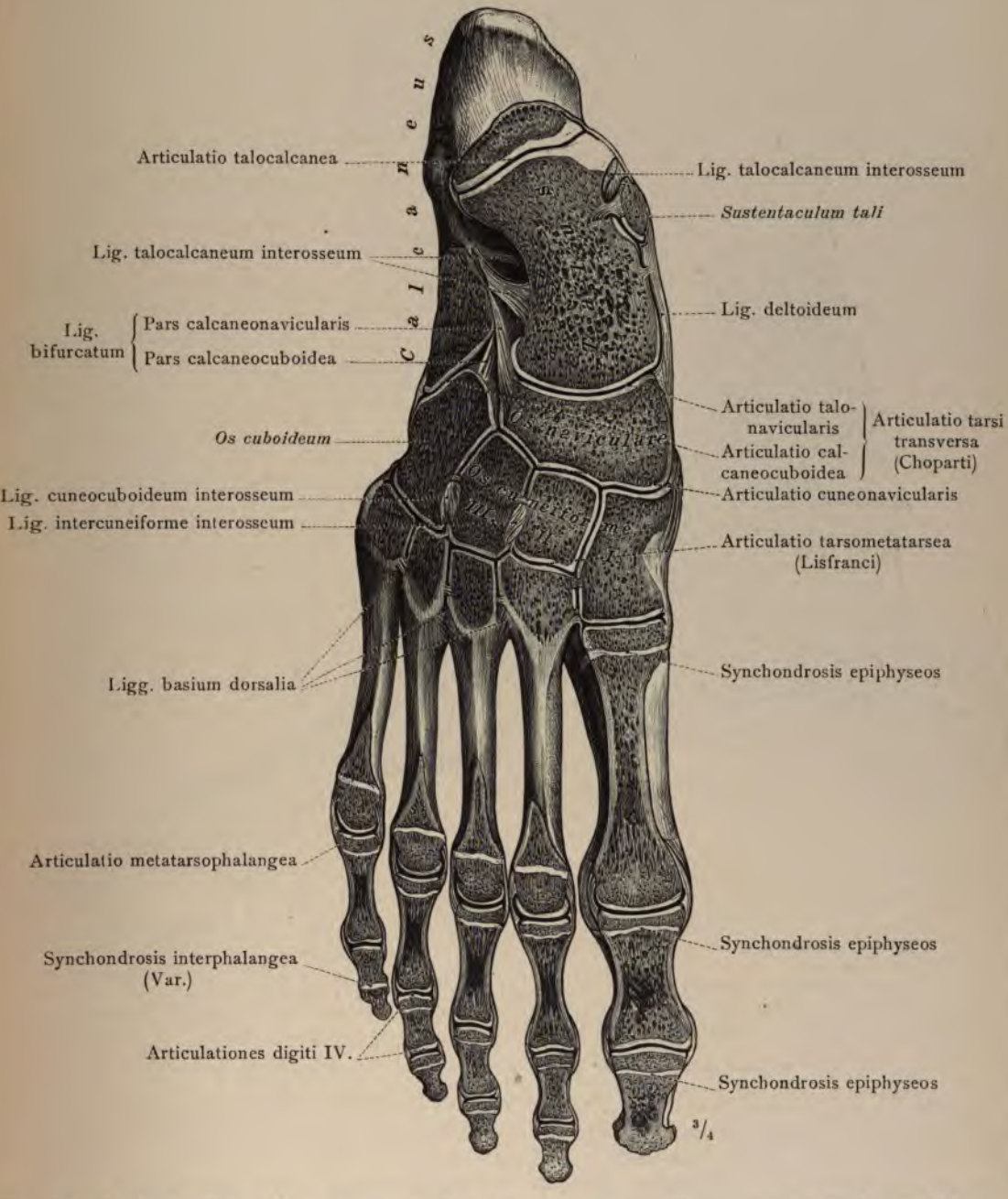

Fig. 485. Articulationes intertarseae und tarsometatarseae, Fusswurzelgelenke und Fusswurzel-Mittelfussgelenke (Chopart'sches und Lisfranc'sches Gelenk); Ligamenta tarsi interossea und Ligamenta cuneometatarsea interossea. Articulationes intermetatarseae. Articulationes metatarsophalangeae, Zehengrundgelenke, und Articulationes digitorum pedis, Zehengelenke. Das Verhältnis der Epiphysenfugen der Mittelfussknochen und der Zehenglieder zu den betreffenden Gelenken.
(Flächenschnitt durch die Gelenke des rechten Fusses eines 17 Jahre alten Mannes; Ansicht von der dorsalen Seite.)

Articulationes pedis, Fussgelenke.

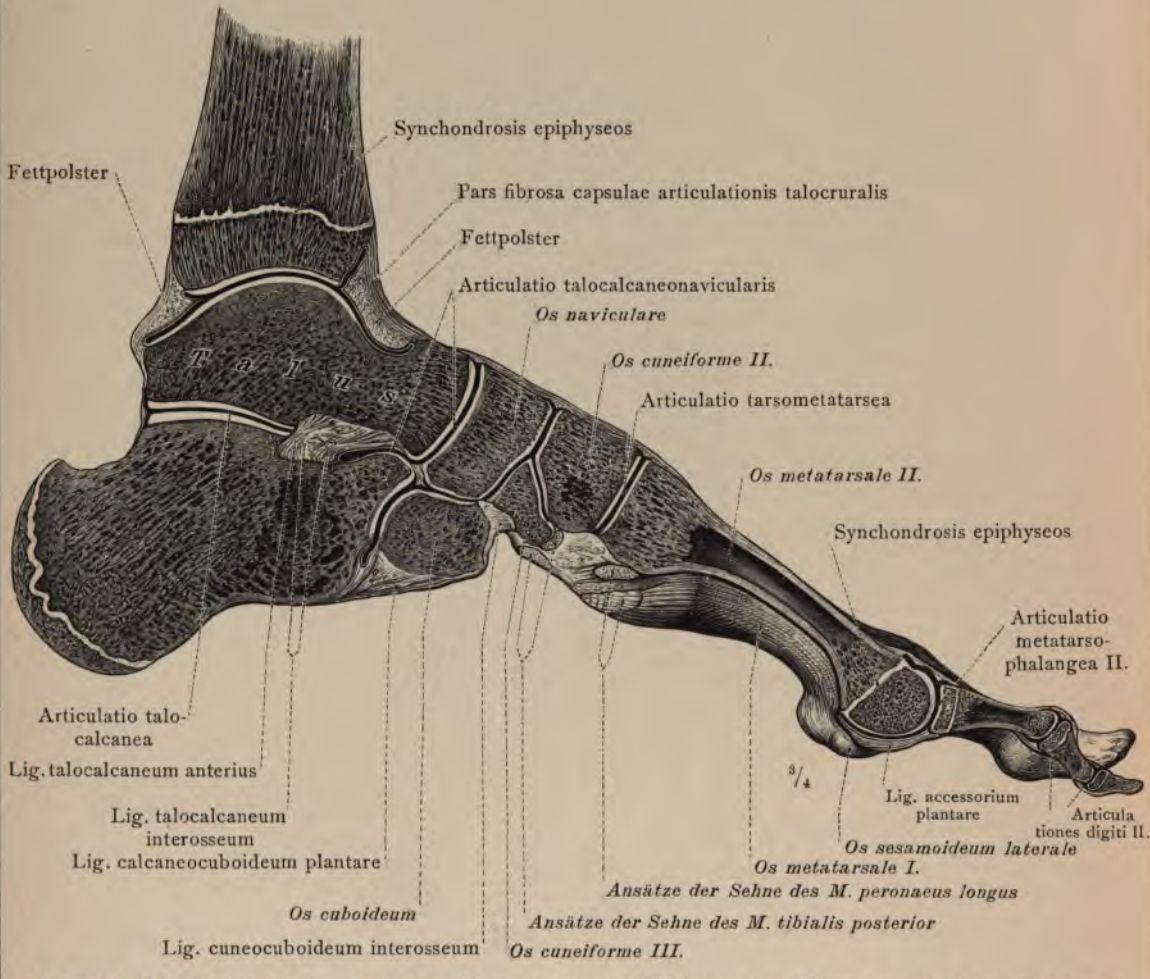

Fig. 486. Die Gelenke des rechten Fusses eines 17 Jahre alten Mannes, in dorsoplantarer Richtung durchgeschnitten, und die Beziehungen derselben zu den Epiphysenfugen. (Der Schnitt wurde durch das distale Endstück des Schienbeins, das Sprung- und Fersenbein, das II. Keilbein, den II. Mittelfussknochen und die II. Zehe geführt.)

REGISTER

FÜR DIE

BÄNDERLEHRE.

Lateinische Namen:

Die mit * bezeichneten Namen sind in dem von der anatomischen Gesellschaft festgestellten Verzeichnis nicht enthalten.

A.

Acetabulum 225, 227.
*Amphiarthroses intercarpeae 169.
Amphiarthrosis 169.
Annulus fibrosus (fibrocartilaginis intervertebralis) 173, 174.
Aponeurosis plantaris 246.
Arthrodia 168.
Articulatio acromioclavicularis 201, 202.
» atlantoepistrophica 190—192.
» atlantooccipitalis 167, 190—193.
» calcaneocuboidea 249.
Articulationes capitulorum (costarum) 182—184.
Articulatio carpometacarpea pollicis 167, 212, 213, 214.
Articulationes carpometacarpeae 167, 212—215.
Articulatio cochlearis 166.
» composita 169.
Articulationes costotransversariae 182.
» costovertebrales 182—184.
Articulatio coxae 168, 222—227.
» cubiti 169, 204—208.
» cuneonavicularis 244, 249.
Articulationes digitorum (manus) 166, 210, 211, 214, 215.
» » pedis 249, 250.
Articulatio ellipsoidea 167.
Articulationes et Ligamenta capitis 190—196.
» » » cinguli extremitatis inferioris 216—219.
Articulationes et Ligamenta cinguli extremitatis superioris 198, 199.
Articulatio genu 228—237.
» hallucis 216—218.
» humeri 168, 200—203.
» humeroradialis 169.
» humeroulnaris 208.
» intercarpea 169, 212—215.
Articulationes interchondrales 185, 186.
» intermetacarpeae 169, 212—214.
» intermetatarseae 244, 245, 249.
» intertarseae 244, 245, 249.
» intervertebrales 173—175.
Articulatio mandibularis 194—196.
» manus 169, 210—214.
Articulationes metacarpophalangeae 166, 167, 210, 211, 214, 215.
*Articulatio metacarpophalangea pollicis 210, 214.
Articulationes metatarsophalangeae 249, 250.
Articulatio ossis pisiformis 212.
Articulationes pedis 239—250.
*Articulatio pollicis 210, 211, 214.
» radiocarpea 169, 212—215.
» radioulnaris distalis 209—214.
» radioulnaris proximalis 169, 209.
» sacroiliaca 216, 217, 219.
» sellaris 167, 169.
» simplex 166—168.
Articulatio sphaeroidea 168.
» sternoclavicularis 170, 185—187, 198.
Articulationes sternocostales 185—187.
Articulatio talocalcanea 239, 241, 244, 245, 249, 250.
» talocalcaneonavicularis 250; Gelenkflächen der 248.
Articulatio talocruralis 239, 241, 243—245.
» talonavicularis 244, 249.
» tarsi transversa (Choparti) 249.
Articulationes tarsometatarseae 244, 245, 249, 250.
Articulatio tibiofibularis 228, 229, 231, 233, 238.
» trochoidea 169.

B.

*Bursa apicis dentis (epistrophei) 192.
» iliopectinea 227.
» infrapatellaris profunda 231.
* » ligamenti collateralis tibialis 236.
» musculi gastrocnemii medialis 232.
» » poplitei 232, 233, 235, 237.
» » semimembranosi 232.
» » subscapularis 202, 203.
» subdeltoidea 202, 203.
» suprapatellaris 228, 230, 231, 234, 235.

C.

Canalis carpi 211, 213.
» obturatorius 217, 222, 224, 226.
» vertebralis 177.
Capsula articularis 166—168, 170.
Pars fibrosa 168.
» synovialis 168.
Capsula articulationis acromioclavicularis 201.
Capsulae » atlantoepistrophicae 181, 190.
» » atlantooccipitalis 167, 181, 190, 193.
Capsula articulationis carpometacarpeae pollicis 210—213.
Capsula articulationis coxae 168, 222, 223, 226, 227.
Pars fibrosa 224.
» synovialis 224.
Capsula articulationis cubiti 204—207.
Pars fibrosa 208.
» synovialis 208.
Capsulae articulationum digitorum (manus) 166, 210, 211.
» » » pedis 246, 247, 248.
Capsula articulationis genu 228, 230—233, 236, 237.
» » » Pars synovialis 234, 235.
» » hallucis 246—248.
» » humeri 199, 200, 203.
» » » Pars fibrosa 201.
» » » » synovialis 201, 203.

Capsulae articulationum intervertebralium 173, 175, 181, 184.
Capsula articulationis mandibularis 194, 196.
» » manus 214.
Capsulae articulationum metacarpophalangearum 166, 167, 210, 211.
» » metatarsophalangearum 247, 248.
Capsula articulationis ossis pisiformis 212.
» » radiocarpeae 213.
» » radioulnaris distalis 209 bis 212.
» » sternoclavicularis 198.
» » talocalcaneae 239—241.
» » talocruralis 240—242.
» » » Pars fibrosa 250.
» » talonavicularis 242.
Capsulae articulationum tarsometatarsearum 247.
Cartilago articularis 168.
Cavitas glenoidalis scapulae 201, 203.
Cavum articulare 170.
Chorda obliqua 209.
Condyli femoris 237.

D.

Diarthrosis 166—169.
Discus articularis 170.
» articulationis acromioclavicularis 201.
» » mandibularis 196.
» » radioulnaris distalis 212—214.
» » sternoclavicularis 170, 185, 198.
Dura mater encephali 165, 190, 192.
» » spinalis 179.

E.

Enarthrosis 168.

F.

Facies articularis acromii 201.
» » calcanea (tali) anterior 248.
» » » » media 248.
» » » » posterior 248.
» » (calcanei) anterior 248.
» » » media 248.
» » » posterior 248.
» » capituli costae 182.
» » carpea (radii) 213.
» » (dentis epistrophei) anterior 192.
» » » » posterior192.
» » fossae mandibularis 196.
» » patellae 229, 234, 235.
* » » posterior (ossis navicularis pedis) 248.
» » sternalis (claviculae) 198.
» auricularis (ossis ilium) 219.
» lunata (acetabuli) 168, 224, 225, 227.
» patellaris (femoris) 229, 234, 237.
*Fascia lumbalis 176.
» lumbodorsalis 176, 218.
» obturatoria 221.
Fibrocartilago basalis 196.
Fibrocartilagines intervertebrales 172—174, 177, 178, 182, 183.
Fibrocartilago navicularis 242, 243, 247, 248.
Filum terminale 179.
Foramen ischiadicum majus 176, 216—218.
» » minus 176, 216—218.
Fovea articularis superior (atlantis) 167, 190.
» capitis femoris 223.
Foveae costales (corporum vertebrarum) 183.
» » transversales 175, 178.
Fovea dentis 190.

G.

Ginglymus 166, 169.
Gomphosis 165.

H.

Harmonia 164.

I.

Incisura clavicularis (sterni) 198.
» scapulae 199, 200.
» semilunaris (ulnae) 208, 209.
» ulnaris (radii) 212.

J.

Juncturae ossium extremitatis inferioris 216—250.
» » » superioris 198—215.
» » trunci 171—187.

L.

Labrum glenoidale 168.
» » articulationis coxae 223, 224, 225, 227.
» » » humeri 201, 203.
Lamina fibrocartilaginea interpubica 217, 220, 221.
Ligamenta accessoria plantaria 246, 247, 250.
» » volaria 211, 215.
Ligamentum acromioclaviculare 199, 201.
Ligamenta alaria 191, 192.
Ligamentum annulare radii 169, 204, 205, 207 bis 209.
» apicis dentis 191, 192.
» arcuatum pubis 217, 218, 220, 221.
Ligamenta basium (ossium metacarpalium) dorsalia 210, 213.
» » (ossium metacarpalium) interossea 214.
» » (ossium metacarpalium) volaria 211, 212.
» » (ossium metatarsalium) dorsalia 244, 245, 248, 249.
» » (ossium metatarsalium) plantaria 246, 247.
Ligamentum bifurcatum 245, 248, 249.
* » calcaneocuboideum dorsale 244, 245, 248.
» » plantare 242, 243, 246, 247, 250.
» calcaneofibulare 239—241, 244, 245.
» calcaneonaviculare dorsale 242.
» » plantare 242, 243, 246—248.
» calcaneotibiale 239—242.
» capituli costae interarticulare 182, 183.
» » » radiatum 176, 178, 182, 183.
Ligamenta capituli fibulae 228, 229, 231, 234, 237, 238.
» capitulorum (ossium metacarpalium) transversa 211.
» » (ossium metatarsalium) transversa 246.
*Ligamentum » (ossium metatarsalium) dorsale 248.
» carpi radiatum 212.
» » transversum 211—213.
Ligamenta carpometacarpea dorsalia 210, 213.
» » interossea 214.

Ligamenta carpometacarpea volaria 211, 212.
*Ligamentum coccygeum laterale 179, 180.
» collaterale carpi radiale 210, 213, 214.
» » » ulnare 210—212, 214.
» » fibulare 228, 229, 231 bis 235.
» » radiale 204, 205, 207.
» » tibiale 228, 229, 230, 232, 233, 235, 236.
» » ulnare 204—206.
Ligamenta collateralia articulationum digitorum (manus) 166, 210, 211, 214.
» » articulationum digitorum pedis 247, 248.
» » articulationis metacarpophalangeae pollicis 210.
» » articulationum metacarpophalangearum 166, 167, 210, 214.
» » articulationum metatarsophalangearum 246 bis 248.
Ligamentum colli costae 182.
Ligamenta columnae vertebralis 172—181.
Ligamentum conoideum 199, 202.
» coracoacromiale 170, 199, 200, 202.
» coracoclaviculare 202.
» coracohumerale 199, 200.
» costoclaviculare 185, 186, 198.
» costotransversarium anterius 176, 183.
» » posterius 184.
Ligamenta costoxiphoidea 186.
Ligamentum cruciatum atlantis 191, 192.
Ligamenta cruciata (genu) 229, 233.
Ligamentum cruciatum anterius 229, 233, 235 bis 237.
» » posterius 229, 233, 235 bis 237.
Ligamentum cuboideonaviculare dorsale 244, 245, 248.
» » plantare 246, 247.
» cuneocuboideum dorsale 244, 245, 248.
» » interosseum 249, 250.
» » plantare 246, 247.
Ligamenta cuneometatarsea interossea 249.
Ligamentum deltoideum 242, 243, 249.
Ligamenta flava 173—175, 192.
Ligamentum iliofemorale 222, 224, 226, 227.
» iliolumbale 176, 216, 218, 224.
Ligamenta intercarpea dorsalia 210, 213.
» » interossea 213, 214.
» » volaria 212.
Ligamentum interclaviculare 185, 187, 198.
Ligamenta intercostalia externa 186.
» » interna 176, 183, 184, 187.
* » intercuneiformia dorsalia 244, 248.
» » interossea 249.
» interspinalia 163, 174, 177, 181.
» intertransversaria 184.
Ligamentum ischiocapsulare 222, 226, 227.
» longitudinale anterius 173, 174, 176, 178, 181—183, 216.
» » posterius 173, 174, 177, 179, 190, 192.
» lumbocostale 176, 216, 218.
» malleoli lateralis anterius 238, 244, 245.
» » » posterius 240, 241.
* » menisci lateralis (Roberti) 233, 235 bis 237.
Ligamenta navicularicuneiformia dorsalia 242 bis 245, 248.
» » plantaria 247.
Ligamentum nuchae 177, 181.
» patellae 228—231, 236.
» pisohamatum 211, 212.
» pisometacarpeum 211, 212.
» plantare longum 245—247.
» popliteum arcuatum 232.
» » obliquum 232, 235.
» pterygospinosum 195, 196.
» pubicum superius 220, 221.
» pubocapsulare 222, 224, 226, 227.
» radiocarpeum dorsale 210.
» » volare 211, 212.
» sacrococcygeum anterius 180, 216.
* » » articulare 177, 179, 180.
» » laterale 177, 179, 180.
» » posterius profundum 177, 179, 180.
» » posterius superficiale 180, 218.
Ligamenta sacroiliaca anteriora 216, 217, 219, 224.
» » interossea 218, 219.
Ligamentum sacroiliacum posterius breve 219.
» » » longum 218, 219.
» sacrospinosum 176, 180, 216—219.
» sacrotuberosum 176, 216—219.
» sphenomandibulare 195,
» sternoclaviculare 186, 187, 198.
» sternocostale interarticulare 185.
Ligamenta sternocostalia radiata 186.
Ligamentum stylohyoideum 194, 195.
» stylomandibulare 194—196.
» supraspinale 173, 174, 177, 181, 184, 218.
» talocalcaneum anterius 244, 245, 250.
» » interosseum 239, 244, 245, 249, 250.
» » laterale 245.
» » mediale 243, 248.
» » posterius 240, 242.
» talofibulare anterius 244, 245.
» » posterius 239, 241.
» talonaviculare (dorsale) 242—245.
» talotibiale anterius 243.
» » posterius 240, 241, 243.
Ligamenta tarsi dorsalia 244, 245.
» » interossea 249.
» » plantaria 246.
» tarsometatarsea dorsalia 242, 244, 245, 248.
» » interossea 249.
» » plantaria 246, 247.
Ligamentum temporomandibulare 194.
» teres femoris 169, 223—225, 227.
» tibionaviculare 242, 244, 245, 248.
» transversum acetabuli 168, 223, 225, 227.
» » atlantis 190—192.
» » genu 229, 237.
» » pelvis 220, 221.
» » scapulae inferius 200.
» » » superius 170, 199, 200, 202.
» trapezoideum 202.
» tuberculi costae 182, 184.
Ligamenta vaginalia (digitorum pedis) 246.

M.

*Membrana atlantoepistrophica 192.
» atlantooccipitalis anterior 176, 181, 192, 193.

Membrana atlantooccipitalis posterior 181, 192, 193.
» interossea antibrachii 209.
» » cruris 238.
» obturatoria 217, 218, 222, 224, 226.
» sterni 186, 187.
» tectoria 177, 190—192.
Meniscus lateralis 229, 233, 235—237.
» medialis 229, 233, 235—237.
Musculus articularis genu 228, 230, 231, 235.

N.

Nucleus pulposus (fibrocartilaginis intervertebralis) 173, 174.

O.

Ossa sesamoidea manus 210, 211, 214.
» » pedis 246, 247, 250.
Os sesamoideum articulationis genu (Var.) 232.

P.

Plicae alares 234, 235.
Plica synovialis (articulationis radiocarpeae) 213.
» » patellaris 234, 235.
Processus falciformis 217.
Promontorium 177, 216, 217, 219.

R.

Recessus sacciformis (articulationis radioulnaris distalis) 214.
» » (articulationis radioulnaris proximalis) 204, 207.
Retinaculum ligamenti arcuati 231, 232.
» patellae laterale 228, 231.
» » mediale 228, 230.

S.

Stratum cartilagineum der Endflächen der Wirbelkörper 174.
Sulcus paraglenoidalis (praeauricularis) 216.
Sutura 164.
» serrata 164.
» squamosa 164.
Symphysis 165.
Symphysis ossium pubis 218, 220, 221.
» sacrococcygea 180, 216, 217.
Synarthrosis 164, 165.
Synchondrosis 165.
» epiphyseos capitis femoris 223.
» » » humeri 201.
» » capituli ossis metacarpalis II. 215.
» » distalis femoris 230.
» » » fibulae 239, 240, 244.
» » » radii 215.
» » » tibiae 239, 240, 242, 244, 250.
Synchondroses epiphysium ossium metatarsalium 249, 250.
» » phalangum digiti II. (manus) 215.
» » » digitorum pedis 249.
Synchondrosis epiphyseos proximalis fibulae 231.
» » » tibiae 230, 231.
» » tuberis calcanei 240.
Synchondroses et Ligamenta baseos cranii 196.
*Synchondrosis interphalangea pedis (Var.) 249.
» petrooccipitalis 193, 196.
» sphenooccipitalis 165, 192, 196.
» sphenopetrosa 196.
* » sternalis inferior 185.
* » » superior 185.
Syndesmosis 170.
» tibiofibularis 238—241, 244, 245.

T.

*Torus pubicus 221.
Trochlea tali 166, 239, 241.
Facies malleolaris lateralis 166.
» » medialis 166, 243.
» superior 166, 241, 243.

V.

Vagina mucosa intertubercularis 201, 202.

Z.

Zona orbicularis 223, 224, 226, 227.

Deutsche Namen:

A.

Allgemeine Verhältnisse der Knochenverbindungen 164—170.
Articulationsflächen des Kniegelenkes 237.
Axe der Articulatio talocruralis 196.
» » Wirbelsäule 177.
Axen der Articulatio atlantooccipitalis 167.
» » » carpometacarpea pollicis 167.
» des Ellbogengelenkes 169.
» der Fingergelenke 166.
» » Fingergrundgelenke 166, 167.
» des Handgelenkes 169.
» » Hüftgelenkes 168.
» » Schultergelenkes 168.

B.

Band des lateralen Knöchels, hinteres 240, 241.
» » » » vorderes 238, 245.
Bänder des unteren Sprunggelenkes 245.
» » Wadenbeinköpfchens 229, 238.
Bänder der Wirbelsäule 172—181.
Bandhaft 170.
Beckenband, queres 220, 221.
Bertin'sches Band 222.
Beschränkte Arthrodie 166, 177.
Bogenband der Schossfuge 220, 221.
Brustbein-Schlüsselbeingelenk 185, 198.

C.

Chopart'sches Gelenk 249.
Continuirliche Verbindung 164, 165.
Cooper'sches Band 221, 224.

D.

Darmbein-Lendenband 216, 218.
» -Schenkelband (Bertin'sches Band) 222.
Deckmembran 190.
Discontinuirliche Verbindung 166—169.
Dornband, gemeinschaftliches 174, 184.

E.

Eigelenk 167.
Einfache Anlagerung 164.
Einkeilung 165.
Ellbogengelenk 204—208.
Ellen-Speichengelenk, distales 209, 214.
» proximales 209.
Ellipsoidgelenk 167.
Epiphysenfuge des Köpfchens des II. Mittelhandknochens 215.
» » Oberschenkelbeins, distale 230, 231.
» » Schenkelkopfes 223.
der Speiche, distale 215.
Epiphysenfugen der Fingerglieder 215.
» » Mittelfussknochen 249, 250.
» » Unterschenkelknochen, distale 239, 240, 242, 244, 250.
» » Unterschenkelknochen, proximale 230, 231.
» » Zehenglieder 249, 250.

F.

Faserhaft 165.
Faserknorpelscheibe der Schossfuge 220, 221.
Fettpolster der Ellbogengelenkskapsel 208.
» » Kapsel des oberen Sprunggelenkes 250.
Fingergelenke 210, 211, 214, 215.
Fingergrundgelenke 210, 211, 214, 215.
Flügelbänder 191.
Flügelfalten (des Kniegelenkes) 234, 235.
Fussgelenke 239—250.
Fusswurzelbänder, dorsale 244, 245.
Fusswurzelgelenke 244, 245, 249.
Fusswurzel-Mittelfussbänder, dorsale 244, 245.
» » gelenke 244, 245, 249.

G.

Gelbe Bänder 174, 175.
Gelenk 166—169.
» einfaches 161, 167, 168.
» freies 168.
» straffes 169.
» zusammengesetztes 169.
Gelenkhöhle 198.
Gelenkverbindungen der Rippen mit der Wirbelsäule 182—184.
Gelenkverbindung des kleinen Zungenbeinhornes 195.
Gelenk- und Bandverbindungen des Beckengürtels 216—219.
» » » » Kopfes 190 bis 196.
» » » » Schultergürtels 198, 199.

H.

Haltbänder der Kniescheibe, seitliche 228.
Handgelenk, distales 214.
» proximales 214.
Handwurzelband, queres 211.
Handwurzelcanal 211, 213.
Handwurzel-Mittelhandgelenke 214.
Hüftgelenk 222—227.
Hüftgelenkspfanne 225.
Hüftlochcanal 217, 226.

K.

Kapsel des Brustbein-Schlüsselbeingelenkes 198.
» » Ellbogengelenkes 204—207.
Kapseln der Fingergelenke 210, 211.
» » Fingergrundgelenke 210, 211.
Kapsel des Hüftgelenkes 223, 224, 226, 227.
» » Kniegelenkes 228, 230, 231.
» » » synovialer Antheil 235.
» » Schultergelenkes 200.
» » Sprunggelenkes 240.
Kiefergelenk 194—196.
Kniegelenk 228—237.
Kniescheibenband 228, 229.
Kniescheibenfalte 234, 235.
Knorpelhaft 165.
Knorpelhaften und Bänder des Schädelgrundes 196.
Knorren-Kreuzbeinband 216—218.
Köpfchenbänder der Mittelhandknochen, quere 211.
Kopfgelenk, oberes 190.
» unteres 190.
Kreuzband des Atlas 191.
Kreuzbänder des Kniegelenkes 229, 233, 236, 237.
Kreuz-Darmbeinband, kurzes hinteres 219.
» langes » 218.
Kreuz-Darmbeinbänder, vordere 216.
Kreuz-Darmbeingelenk 216, 217.
Kreuz-Steissbeinband, hinteres oberflächliches 180.
» » tiefes 180.
» vorderes 180.
Kugelgelenk 168.

L.

Lisfranc'sches Gelenk 249.

N.

Nackenband 181.
Naht 164.
Nahtsubstanz 164.
Nussgelenk 168.

P.

Pfannenband, queres 225.
Pfannenlippe des Hüftgelenkes 224, 225, 227.
» » Schultergelenkes 201, 203.

Q.

Querband des Atlas 190.

R.

Radgelenk 169.
Richtungslinie des Collum femoris 168.
» » » humeri 168.
Ringband des Schenkelkopfes 223, 224, 226, 227.
» der Speiche 204, 205, 207, 209.
Rippen-Brustbeingelenke 185—187.
Rippenhalsband 182.
Rippenhöckerband 182.
Rippenknorpelgelenke 185.
Rippenköpfchengelenke 182, 183.
Rippenlendenband 176.
Rippen-Querfortsatzbänder, hintere 184.
» vordere 183.
Rippen-Querfortsatzgelenke 182.
Robert'sches Band 233, 236.
Rückenbänder der Grundstücke der Mittelfussknochen 244, 245.
Rundes Band des Schenkelkopfes 224, 225.

S.

Sattelgelenk 167.
Schienbein-Wadenbeingelenk 228, 233, 237.
Schleimbeutel des medialen Seitenbandes des Kniegelenkes 236.
Schlüsselbein-Schulterhöhenband 201.
» » » gelenk 201.
Schossfuge 220, 221.
Schossfugenband, oberes 220, 221.
Schossfugenspalte 220.
Schossfugenwulst 221.
Schraubengelenk 166.
Schultergelenk 200—203.
Schuppennaht 164.
Sehnenkreuzung vor der Schossfuge 220.
Sehnenrollen der Fingergrundgelenke 211.
Seitenbänder des Ellbogengelenkes 204, 205.
radiales 207.
ulnares 206.
» der Fingergelenke 210, 211.
» » Fingergrundgelenke 210, 211.
» » Handwurzel 210.
» des Kniegelenkes 228, 229.
laterales 231.
mediales 230.
» » Sprunggelenkes 240, 241, 245.
Sesambeine des Fusses 247.
» der Hand 211.
Sitzbeinlöcher 217, 218.
grosses 216
kleines 216.
Sohlenbinde 246.
Spitzenband des Zahnes des Epistropheus 191.
Sprunggelenk, oberes 239—245.
» unteres 239—243.
Stachel-Kreuzbeinband 216, 217.
Steissbeinband, seitliches 180.
Strahlenband der Handwurzel 212.
» des Rippenköpfchens 183.
Synchondrose des grossen Zungenbeinhornes 195.

V.

Verbindungen der Knochen des Rumpfes 171—187.
» » » der oberen Gliedmassen 198—215.
» » » » unteren Gliedmassen 216—250.
» » Unterarmknochen 209.
» » Unterschenkelknochen 238.
Verstopfungshaut 217, 226.

W.

Winkelgelenk 166, 169.
Wirbelcanal 177.

Z.

Zackennaht 164.
Zehengelenke 247—249.
Zehengrundgelenke 247—249.
Zwischendornbänder 174.
Zwischengelenkband des Rippenköpfchens 182, 183.
Zwischengelenkscheibe 170.
» des Brustbein-Schlüsselbeingelenkes 198.
» » Kiefergelenkes 196.
» » Schlüsselbein-Schulterhöhengelenkes 201.
Zwischengelenkscheiben, halbmondförmige des Kniegelenkes 235, 237.
Zwischenknochenhaut des Unterarmes 209.
» » Unterschenkels 238.
Zwischenquerfortsatzbänder 184.
Zwischenrippenbänder, innere 183, 184.
Zwischenscheibenband, queres des Kniegelenkes 237.
Zwischenwirbelscheiben 172, 174.

LANE MEDICAL LIBRARY

To avoid fine, this book should be returned on or before the date last stamped below.

Hc 9.44

E25 Toldt, C. 91239
T649 Anatomischer Atlas.
C 2.Lieferung.
1900

NAME	DATE DUE